

FAKULTET VETERINARSKE MEDICINE UNIVERZITETA U BEOGRADU
Katedra za porodiljstvo, sterilitet i veštačko osemenjavanje

Primena ultrasonografije u dijagnostici ranog graviditeta mlečnog tipa krava

Specijalistički rad

Nenad Ivančev, *diplomirani veterinar*

Beograd, 1999.

Sadržaj

UVOD	3
PREGLED LITERATURE	6
CILJ I ZADACI RADA	10
MATERIJAL I METODE RADA	11
REZULTATI ISPITIVANJA	18
DISKUSIJA	25
ZAKLJUČAK	29
LITERATURA	31

UVOD

Plodnost krava i junica nije samo biološka osobina koja obezbeđuje produžetak vrste, već bitna karakteristika od koje zavise proizvodne osobine najvećeg značaja u gajenju goveda - proizvodnja mleka i mesa. Ona se prosuđuje prema pravilnosti koncepcije, steonosti i rađanju zdrave i vitalne teladi. Polnu zrelost junice obično dostižu u uzrastu od 8 - 9 meseci (pubertet) sa pojavom prvog estrusa, kada reproduktivni sistem plotkinje doživljava seriju događaja poznatu kao polni ciklus. U jajnicima polno zrelih jedinki neprekidno se odvija folikulogeneza (rast folikula u kome jajne ćelije "sazrevaju") koja se završava ovulacijom najčešće jednog folikula, na čijem mestu se kasnije stvara žuto telo (*corpus luteum*). Ovaj ritam omogućuje reproduktivnom traktu da zadovolji zahteve ovulacije, osemenjavanja, oplodnje i implantacije oplodene jajne ćelije. Sve ove promene su pod neuro-hormonalnom regulacijom, s obzirom na učešće centralnog nervnog sistema u tom procesu i uticaj izmena koncentracije hormona i njihovih količinskih odnosa.

Tabela 1. Izvori i funkcija glavnih reproduktivnih hormona

IZVOR	HORMON	FUNKCIJA
Hipotalamus	GnRH	Otpuštanje FSH i LH
Prednji režanj hipofize	FSH	Stimulisanje razvića ovarijalnih ćelija
Prednji režanj hipofize	LH	Stimulisanje prskanja folikula (ovulacije)
Folikul na jajniku	ESTROGEN	Stimulisanje ponašanja u estrusu i povećanog lučenja LH
Žuto telo	PROGESTERON	Održavanje bremenitosti

Trajanje polnog ciklusa kod krava varira u dosta širokim granicama od 18-28 dana, ali je prihvaćeno da u proseku kod krava iznosi oko 21 dan. Sam polni ciklus se sastoji od četiri faze a to su:

- Proestrus, traje oko tri dana
- Estrus, prosečno traje oko 18-36 časova.
- Postestrus, prosečno traje oko 3 dana.
- Diestrus, prosečno traje oko 13 dana.

Pravovremeno prepoznavanje i prijavljivanje estrusa je veoma važno za kontrolisani program reprodukcije, imajući u vidu da se ženke mogu oploditi isključivo u to vreme. Trajanje estrusa u odnosu na ukupan polni ciklus, je relativno kratko, a njegov previd i neotkrivanje su glavni razlog što se mnoge krave ne tele redovno svake godine i što je tzv. "organizacioni" sterilitet jako izražen (samo oko 50% estrusa se koristi za priplođavanje kod nas). Ovulacija kod krava obično nastaje 7-9^h posle prestanka spoljašnjih simptoma estrusa, mada je kod krava visoke mlečnosti u vezanom sistemu držanja u praksi konstatovano da određen broj grla ne pokazuje spoljašnje simptome iako kod njih dolazi do sazrevanja folikula i ovulacije ("tihi estrus"). Kontinuitet estrusnog ciklusa može biti izmenjen postojanjem cista na

jajnicima ili perzistentnim žutim telom. Dostora su ispitivanja ovih dinamičkih promena obavljena najčešće rektalnom palpacijom jajnika i na osnovu tih impresija se prognoziralo najbolje vreme za veštačko osemenjavanje, tj. "sposobnosti" folikula za ovulaciju i vremena kada će se ona dogoditi.

Tabela 2. Optimalne vrednosti parametara kvaliteta plodnosti i reprodukcije

1. Interval između dva uzastopna teljenja	Optimalno oko 365 dana
2. Procenat steonih krava godišnje	Optimalno oko 80%
3. Period involucije	Optimalno kod 100% krava, završen puerperijum do 60 dana posle teljenja
4. Period od teljenja do prvog osemenjavanja	Optimalno kod 100% krava u periodu od 50-70 dana
5. Servis period	Od 50-90 dana posle teljenja, optimalno, 100% krava koncipira
6. Prosečan broj v.o. do steonosti	Optimalno 1,5
7. Procenat krava osemenjenih 3 i više puta	Optimalno, da je manje od 15%

Frekvencija izlučenja mlečnih krava zbog reprodukcionijskih smetnji (33%) je veća od gubitaka prouzrokovanih zaraznim i parazitskim bolestima. Pod pretpostavkom da su egzogeni uzroci steriliteta tj. neplodnosti farmskih životinja (nutritivni, zoohigijenski, infektivni, klimatski, sezonski, stresni, organizacioni i tehničko-tehnološki) svedeni na najmanju moguću meru, jedna od najznačajnijih metoda i postupaka za poboljšanje plodnosti i reprodukcije krava i junica mlečnog tipa je i rano dijagnostikovanje graviditeta ili pak izostanka koncepcije posle veštačkog osemenjavanja odnosno pripusta.

Osim pravovremene i uspešne detekcije grla koja nisu koncipirala pa u vreme narednog ciklusa (oko 21 dan prosečno) spontano povadaju, potrebno je ostale plotkinje koje nisu povadale regularno u okvirima fizioloških granica, što ranije podvrgnuti kontroli stanja reproduktivnih organa dijagnostikovanjem graviditeta. Rana, a pritom i tačna dijagnoza graviditeta junica i krava mlečnog tipa (ili izostanka koncepcije), posmatrano sa aspekta stočarske proizvodnje je od esencijalnog značaja za organizaciju proizvodnih procesa i rentabilnost same farme. Imajući u vidu sve gore navedene činjenice, stručnjacima veterinarske medicine koji se bave problematikom reprodukcije mlečnih krava, nije uvek polazilo za rukom da momentalno, decidirano i precizno odrede stanje reproduktivnih organa plotkinje u momentu pregleda.

Za dijagnostiku graviditeta krava i junica dosta široku i do ne tako davno, najčešću primenu imale su kliničke i ređe laboratorijske metode dijagnostikovanja. Najširu primenu u detekciji graviditeta krava i danas najčešće primenjivana metoda je metod transrektalne manuelne palpacije. Vreme dobijanja informacija ovom metodom usko povezano sa individualnom izvežbanošću pregledača. Ono varira od 35-60 dana od dana osemenjavanja u zavisnosti od izvežbanosti pojedinca. Stoga, pravi izazov naučnim istraživačima iz ove oblasti je bio pronaći način dijagnostikovanja koji bi skratio vreme od osemenjavanja do prvog pregleda. Ne može se reći da se podaci o stanju reproduktivnih organa ne mogu dobiti kliničkim i laboratorijskim metodama, ali su oni limitirani svojom invazivnošću,

neekonomičnošću i sporošću dobijanja rezultata. Isto tako, odlično izvežbani veterinari mogu i sa 30 dana da dijagnostikuju graviditet ili njegov izostanak, ali treba imati u vidu da obično dolazak na taj nivo saznanja troši mnoge godine, čak i decenije radnog veka istog. Sve ove manjkavosti dovele su do pokušaja uvođenja i upotrebe ultrasonografije u ginekologiji velikih životinja, analogno korišćenju u humanoj medicini.

Otkriće ultrazvuka vezano je za imena francuskih naučnika Jacques i Pierre Curie, koji su 1880. godine, izvodeći eksperimente sa kristalima kvarca, otkrili piezoelektrični efekat. Međutim, prve pretpostavke o postojanju ovakvog oblika fizičke energije izneo je čuveni Italijanski naučnik Lazzaro Spallanzani u svojoj knjizi "Opus coli di fisica" 1794. godine. Slika koju je dobio Wilhelm Roentgen pomoću X-zraka i koja mu je obezbedila mesto u istoriji medicine, bila je osnova za razvoj mnogih tehnika koje su usavršavane tokom poslednjih sto godina za dijagnostičku vizualizaciju. Ono što je bilo zajedničko za tehnike je da se objekt snimanja prvo osvetli nekom vrstom zračenja. Nakon interakcije izvora i objekta, treba rekonstruisati novonastalu raspodelu energije zračenja, odnosno treba dobiti sliku. Ultrazvuk, koji za dobijanje slike koristi ultrazvučno zračenje, pronašao je praktičnu primenu posle katastrofe "Titanika", kada je Richardson (1912.) konstruisao brodski ultrazvučni uređaj za pronalaženje ledenih bregova. Za vreme prvog svetskog rata upotrebljavao se za sondiranje morskog dna ili za otkrivanje drugih plovnih objekata.

Prve pokušaje primene ultrazvuka u medicini uradili su braća Dussik (1937.), koji su probali pregledati moždane strukture kroz kosti lobanje. Njihov eksperiment je neuspešno završen, jer su se kosti pokazale nepropustljive za ultrazvučne talase.

Ultrazvučnu dijagnostiku u humanoj ginekologiji i opstetriciji, uopšte u medicini, prvi je uveo Ian Donald 1958. godine. Nešto kasnije (1966.) Lindahl saopštava po prvi put o primenljivosti ultrazvuka i u veterini, ili tačnije o mogućnosti primene za dijagnostiku bremenitosti ovaca. Već 1967. godine, Fraser i Robertson koriste ehoskopiju za rutinsko dijagnostikovanje graviditeta kod ovaca. U to vreme upotrebljavali su se A-skeneri sa sondom jačine 2,25 MHz i osciloskopom. Usavršavanjem ovih uređaja i pojavom ehotomografa (statički i real-time B-skeneri) otpočelo je novo razdoblje u istorijatu ultrasonografije. Palmer i Driancourt (1980.) daju nam prve informacije o upotrebi ultrazvuka u dijagnostici ždrebnosti kod kobilica. Mailhac i sar. iste godine saopštavaju o primenljivosti ultrasonografije u dijagnostikovanju graviditeta kod mačaka.

U svetu su, što se veterinarske medicine tiče, početkom osamdesetih objavljeni prvi rezultati ispitivanja dobijeni ultrazvukom, dok se na našim sadašnjim prostorima za pionira iz ove oblasti smatra Vladimir Ivkov, koji je 1990. godine prvi počeo da istražuje primenljivost ultrasonografije u veterini i to u reprodukciji goveda. Sa svojim saradnicima iz Naučnog Instituta za reprodukciju i veštačko osemenjavanje domaćih životinja - Temerin, objavio je 1992. godine (Hag, Holandija) prve rezultate o primenljivosti ultrasonografije i to u ginekologiji i reprodukciji mlečnih krava, kao precizne, tačne, jednostavne i neinvazivne, dijagnostičke terenske metode.

Osnovni princip dijagnostičke ultrasonografije se zasniva na upotrebi visokofrekventnih zvučnih talasa za stvaranje slike mekih tkiva i unutrašnjih organa. Vizualizacija ploda i intrauterinog prostora čini se idealnim dijagnostičkim metodom čiji limiti se teško mogu naslutiti zbog stalnog napretka medicinske tehnologije, posebno oblasti medicinske obrade slike i uvođenja računara kao visoko specijalizovanih, zatvorenih sistema sa strogo definisanom namenom.

PREGLED LITERATURE

Najveća potreba u kontroli reprodukcije krava mlečnih rasa koja je i dovela do početka upotrebe ultrasonografije je rano dijagnostikovanje graviditeta. Primena kod krava mlečnih rasa je prvi put opisana u radu francuskih autora Chaffaux i sar. (1982.) godine.

Tainturier i sar. (1983.) su vršili dijagnostikovanje ranog graviditeta primenom RIA merenja progesteronemije u uzorcima krvi krava i ultrasonografijom u zapatu visoko mlečnih krava. Izvestili su da je bilo moguće pouzdano detektovati graviditet sa 35 dana posle oplodnje. U radu je prikazano 5 ehotomografa.

Pierson i Ginther (1984.) su primenili ultrasonografiju (5 MHz sonda) za procenu promena materice u odnosu na estralno cikliranje junica. Izvestili su da se tokom periovulatornog perioda mogu uočiti nepravilne, nehomogene (crne) površine unutar roga. Prilikom dijagnostikovanja steonosti, plodov mehur su uočili sa 12. do 14. dana posle oplodnje (prosečna veličina oko 2 mm). Daljim razvojem, plodov mehur je postepeno rastao i oko 32. dana već je bio lociran i u kontralateralnom rogu. Embrion je prvi put viđen između 26. i 29. dana (u proseku 28.) i imao je prečnik prosečno 10 mm. Embrion je rastao prosečno 1,1 mm na dan. Otkucaji srca embriona primećeni su istog dana kada i embrion. Amnion je uočen sa približno 34. dana i imao je izgled tanke, ehogene, svetle trake oko embrija.

Kahn W. (1985.) je koristio ehokameru sa sondom od 5 MHz za dijagnostikovanje ranog graviditeta. Uočio je embrion sa 25. dana gestacijskog doba kod junica. Embrio i otkucaji njegovog srca su bili uočeni kod svih životinja od 28 dana, nadalje. Opisao je nalaze prilikom ultrasonografskog pregleda materice junica u toku ranog graviditeta.

Beghelli i sar. (1986.) su poredili ultrasonografsku dijagnostiku ranog graviditeta (27 do 29 dana posle osemenjavanja) sa različitim programima merenja RIA progesteronemije za iste potrebe. Uočili su da je tačnost pozitivne dijagnoze ultrasonografijom bila 92,5%, a tačnost negativne dijagnoze 100% u pomenutom periodu.

Chaffaux i sar. (1986.) su u svom radu procenili pouzdanost i tačnost ultrasonografske dijagnostike ranog graviditeta, i izmerili učestalost kasnog embrionalnog mortaliteta. Koristili su transrektalnu sondu od 3,5 MHz pri pregledu krava mlečnih rasa, 21. do 60. dana posle osemenjavanja. Posle 28 dana od oplodnje mogli su ponekad da uoče amnionov mehur kao nehomogenu, kružnog ili ovalnog oblika, tamnu površinu unutar svetlog, ehogenog tkiva materice. Sa 35 dana steonosti videli su embrion, a sa 45 dana prve kotiledone. Postigli su tačnost od 100% dijagnostikovanja steonosti tek posle 40 dana od oplodnje, što objašnjavaju visokim procentom (23%) kasnog (između 30. i 40. dana) embrionalnog uginuća.

Pierson i sar. (1988.) detaljno su opisali transrektalnu tehniku ultrasonografskog pregleda unutrašnjih polnih organa krava. Po njihovom izveštaju priprema za pregled je slična kao za rektalnu manuelnu palpaciju. Dobijena ultrazvučna slika i interpretacija slike je produkt četiri faktora: 1. pregledač (iskustvo u rektalnom pregledanju i rukovanju sondom), 2. ehokamera (oprema sa određenom namenom u zavisnosti od performansi), 3. okolina (direktno osvetljenje sunčevim zracima otežava gledanje u ekran) i 4. plotkinja (fiksirana i smirena za pregled). Posle odstranjenja sadržaja rektuma pristupa se ultrasonografiji. Priprema rektalne sonde sastoji se u nanošenju eho gela na radnu površinu, dok je posle pregleda potrebno

izvršiti dezinfekciju preporučenim sredstvom. Trajanje pregleda transrektalnom ultrasonografijom približno je kao za palpaciju. Može se primeniti isti redosled pregleda organa kao pri palpaciji (ascendentni ili descendentni). S obzirom na dinamiku spiralizacije rogova materice kod krava, dobijena slika varira na osnovu stadijuma estralnog ciklusa. Sonda se postavlja dorzalno u odnosu na organ koji se pregleda i po posebnoj potrebi može se promeniti položaj ili izvršiti repozicija organa. Ovakvim pristupom dobija se slika poprečnog preseka pregledanog organa.

Boyd i sar. (1988.) su primenili ultrasonografiju ("real time B-mode" ehokamera sa mogućnošću povećanja slike "zoom efekat" i sondom od 7,5 MHz) za dijagnostikovanje steonosti mlečnih krava. Najranije su detektovali steonost posle 9 dana od osemenjavanja (plodov mehur unutar lumena roga materice). Rani zametak su uočili 13. dana unutar plodovog mehura. Sa 19 dana su uočili iznenadno povećanje mehura i otkucaje srca embriona sa 22 dana. Alantois su uočili sa 23 i amnion sa 29 dana. Konture embriona su jasno uočili sa 33 dana i pri tome su razlikovali telesne šupljine. Autori smatraju da su nešto ranije uočili detalje i postigli bolje rezultate zahvaljujući visoko kvalitetnoj opremi i sondi od 7,5 MHz.

Kastelic i sar. (1988.) su ispitivali primenu ultrasonografije za rano dijagnostikovanje steonosti kod junica. Prve znake graviditeta (prisustvo plodovih voda u gravidnom materičnom rogu) uočili su sa 14 dana od osemenjavanja. Embrion su uočili u intervalu od 20 do 28 ($22,4 \pm 0,2$) dana posle osemenjavanja. Otkucaje srca embriona uočili su istovremeno sa prvim uočavanjem embriona (188 ± 5 otkucaja u minuti).

Kastelic i sar. (1989.) su ispitivali tačnost ultrasonografskog pregleda na graviditet kod junica u periodu od 10 do 22 dana posle osemenjavanja. Koristili su sondu od 5 MHz. Postigli su tačnost od 50% do 18-og dana, ali 100% od 20 do 22. Prosečna tačnost dijagnoze je bila veća za negravidne (84%), nego za gravidne (65%) u ukupnoj analizi rezultata. Smatraju da su na rezultate značajno uticali: broj dana od ovulacije, reproduktivni status (steona ili nije steona), i interakcija ta dva faktora.

Hughes i Davies (1989.) su koristili "real time", ultrazvučni skener sa rektalnom sondom od 3,5 MHz u istraživanjima na mlečnim kravama. Ispitujući tačnost dijagnostikovanja ranog graviditeta izvestili su da je pouzdanost dijagnostike graviditeta obrnuto proporcionalna dobi krave. Prilikom dijagnostikovanja prisustva dva ploda tokom graviditeta, postigli su 100% tačnost detekcije blizanaca. Takođe su izračunali strogu korelaciju između pojedinih dimenzija fetusa i dobi ploda.

Wideman i sar. (1989.) su ispitali upotrebljivost ultrasonografije za determinaciju pola fetusa *in utero*. Koristili su sondu od 7,5 MHz. U periodu od 50 do 110 dana gestacije (nepoznata tačna dob) su uspeli da tačno odrede pol ploda u 11 od 13 pregleda. Kada su pregledali recipijente posle embryo transfera sa istim ciljem postigli su 100% tačnost određivanja pola ploda.

Kahn W. (1990.) je ultrasonografski pratio razvoj ploda kod krava u periodu od 30 dana do 10 meseci gestacije. Koristio je obe vrste sonde: "sector" i "linear array" (obe od 3,5 i 5,0 MHz). Smatra da su za proučavanja fetusa zahvaljujući većoj dubini polja posmatranja sector sonde pogodnije nego linear array. Uočili su otkucaje srca embrija sa oko 4 sedmice posle oplodnje. Oko ploda se vidi u periodu oko 40 dana gestacije. Sedmicu ili dve kasnije može se primećiti sočivo oka. Želudac se razlikuje sa oko 40 dana kada on predstavlja najveću neehogenu zonu u abdominalnoj regiji ploda. Osifikacija lobanje započinje između 55 i 60 dana. Pol ploda je bilo moguće odrediti tek posle 60 dana nakon oplodnje.

Pieterse i sar. (1990.) su uporedili tri metode za dijagnostikovanje ranog graviditeta (RIA, EIA i ultrasonografiju) u periodu od 21 do 33 dana posle osemenjavanja. Koristili su transrektalnu sondu od 5 MHz u ogledu sa kravama. Dijagnozu steonosti su postavljali na osnovu nalaza neehogenog, ovalnog polja (alantoisna šupljina ispunjena tečnošću) u centru roga materice. Međutim, uočili su isti nalaz i kod krava pregledanih u periestralno vreme, što su pogrešno dijagnostikovali kao pozitivne nalaze (analiza RIA i EIA su ispravno pokazale stanje). Smatraju da su postigli bolji uspeh kada su dijagnostikovali steonost u periodu od 26 do 33 dana (osetljivost 97,7%, specifičnost 87,8%) u odnosu na 21 do 25 dana posle osemenjavanja (postignuta osetljivost 44,8% i specifičnost 82,3%).

Badtram i sar. (1991.) su razmatrali faktore koji utiču na tačnost dijagnostike graviditeta primenom "real time" ultrasonografije materice. Ispitivanja su vršena na junicama i kravama mlečnih rasa uz upotrebu ehokamere sa sondom od 5 MHz. Pregled su vršili od 16 do 31 dana posle osemenjavanja. Postigli su ukupnu tačnost od 62,5%, osetljivost 55,6%, specifičnost 70,2% i pozitivnu vrednost predviđanja od 67,8%. Smatraju da je bolji uspeh postignut u periodu od 23. do 31. dana, nego od 16. do 22. dana. Smatraju da nema razlike u rezultatima dva pregledača koji su vršili ispitivanja, da nema razlike u rezultatima pregleda krava i junica, i da različiti faktori kao što su teljenje po redu, broj dana posle teljenja i iskustvo pregledača, mogu da utiču na tačnost ultrasonografske dijagnoze.

Kastelic i sar. (1991.) su ultrasonografijom (7,5 MHz) u periodu od desetog do dvadeset drugog dana posle osemenjavanja kod junica dijagnostikovali graviditet. Već od dvanaestog dana su uočili na poprečnom preseku, kružne, neehogene strukture (plodov mehur), pri vrhu roga, ipsilateralno jajniku sa žutim telom. Prividno se smanjila količina (prisutnost u poprečnim presecima) zbog izduživanja blastociste od četrnaestog dana graviditeta. Pre šesnaestog dana tačnost ultrasonografije za dijagnostiku graviditeta bila je 50,0%. Dijagnozu steonosti su potvrdili sa 24 dana od ovulacije prilikom detekcije otkucaja srca embrija.

Ivkov i sar. (1992.) su koristili transrektalnu ultrasonografiju prilikom dijagnostikovanja ranog graviditeta mlečnih krava. Primenili su sondu od 5 MHz, tipa "linear array" i ehokameru tipa "B mode"- "real time". Dijagnostikovali su steonost od 25 do 35 dana posle veštačkog osemenjavanja i postigli tačnost od 100% tek sa starosti graviditeta od 28 dana. Jalovost su dijagnostikovali sa 29 dana sa 100% tačnošću.

Dovenski i sar. (1994.) su transrektalno dizajniranom sondom od 5 MHz u 92% slučajeva dijagnostikovali graviditet sa 25 dana. Izmerili su promer lumena u vrhu gravidnog roga, koji je iznosio prosečno 10 mm.

Szenci O. (1992.) je prvi primenio prenosivi, "real time", "B-mode", ultrazvučni skener, sa napajanjem na baterije, za dijagnostikovanje graviditeta krava, krmača i kobilica. Koristio je sondu od 5 MHz. Pregledao je krave u periodu od 17 do 47 dana posle osemenjavanja, i postigao: osetljivost 97,4%, specifičnost 91,7%, pozitivna prediktivna vrednost 97,4% i negativna prediktivna vrednost 91,7%. Smatra da je ultrasonografija veoma pouzdana kada se primeni 27 dana posle v.o. Smatra da je za rano dijagnostikovanje steonosti pogodniji transverzalni nego longitudinalni položaj sonde.

Ivkov et al. (1992.) su opisali ultrasonografske nalaze kod ranog graviditeta mlečnih krava. U radu se opisuju kriterijumi dijagnostikovanja ranog graviditeta koji su provereni sukcesivnim pregledima narednih dana. Postigli su tačnost od 100% posle 28 dana od veštačkog osemenjavanja. Smatraju da se planskom primenom ultrasonografije u reprodukciji mlečnih krava može poboljšati uspeh.

Ivkov i sar. (1993.) su prikazali rezultate istraživanja o vizualizaciji ploda tokom ranog graviditeta krava. Koristili su sondu od 5 MHz za preglede na steonost od 23 do 36 dana posle osemenjavanja. Sa 23 dana su prvi put uočili prisustvo plodovih tečnosti, dok embryo sa 25 dana. Otkucaje srca primetili su sa oko 30, dok konačni oblik plod poprima sa oko 36 dana.

Popovski i sar. (1995.) su otkucaje srca detektovali sa 25 dana posle veštačkog osemenjavanja.

Curran Sandra (1992.) je u ispitivanju mogućnosti određivanja pola fetusa ultrasonografijom koristila sondu od 5 MHz u periodu od 50 do 60 dana posle ovulacije. Muški pol su dijagnostikovali na osnovu prisustva dvo reznjivite hiperehogene strukture, gde je svaki režanj imao približno ovalni oblik. Postigli su tačnost određivanja pola fetusa u 96% slučajeva.

Ivkov i sar. (1993.) su ispitivali embrionalni mortalitet mlečnih krava primenom ultrasonografije sa sondom od 5 MHz. Krave su pregledane u periodu od 30 do 40 dana posle veštačkog osemenjavanja. Utvrđeno je da je u toku jedne reproduktivne godine ispoljeno 29% slučajeva embrionalnog mortaliteta što je sa aspekta tačnosti ultrasonografske dijagnostike umanjilo vrednost pozitivne dijagnoze.

Sasser G. (1993.) smatra da dva faktora utiču na tačnost ispitivanog testa. Obično se test primenjuje u određeno vreme i kasnije potvrđuje ili palpacijom ili partusom. Jedan od faktora je embrionalna ili fetalna smrt koji smanjuju 100% tačnost pozitivne dijagnoze. Prema njegovom mišljenju, do 30 dana gestacije postoji do 40% gubitaka ploda, dok u periodu od 30 do 60 dana postoji do 5% gubitak. Drugi je da nesteone plotkinje mogu biti kasnije oplodene bez znanja pregledača što pri kontrolnom pregledu daje pozitivan nalaz i kviri tačnost postavljene negativne dijagnoze.

Dovenski i sar. (1997.) su saopštili o pojavi embrionalnog mortaliteta, koju su registrovali prilikom rutinskog pregleda krava na steonost ultrazvukom na farmama u Makedoniji.

CILJ I ZADACI RADA

U okviru ispitivanja i istraživanja o mogućnosti primene ultrasonografije (dijagnostički pregled ultrazvučnom ehokamerom), uzeli smo za zadatak da ispitamo njenu primenljivost prilikom rutinskog pregleda na steonost u terenskim uslovima (štale, u kojima se krave inače i nalaze), a ne u eksperimentalnim ili prilagođenim. Procena upotrebljivosti ultrasonografije u terenskim uslovima treba da nam pokaže od kakve bi praktične vrednosti bila primena ove metode u svakodnevnoj praksi prilikom rutinskog pregleda za dijagnostikovanje kako steonosti, tako i izostanka koncepcije kod krava i junica.

Prilikom ovih ispitivanja imali smo zadatak da:

- Ispitamo mogućnosti primene ultrasonografije za dijagnostikovanje ranog graviditeta krava i junica kao rutinske metode.
- Ispitamo kada najranije posle veštačkog osemenjavanja može da se dijagnostikuje steonost.
- Na osnovu kojih znakova vršimo dijagnostiku graviditeta ili njegovog izostanka i sa kolikom tačnošću.

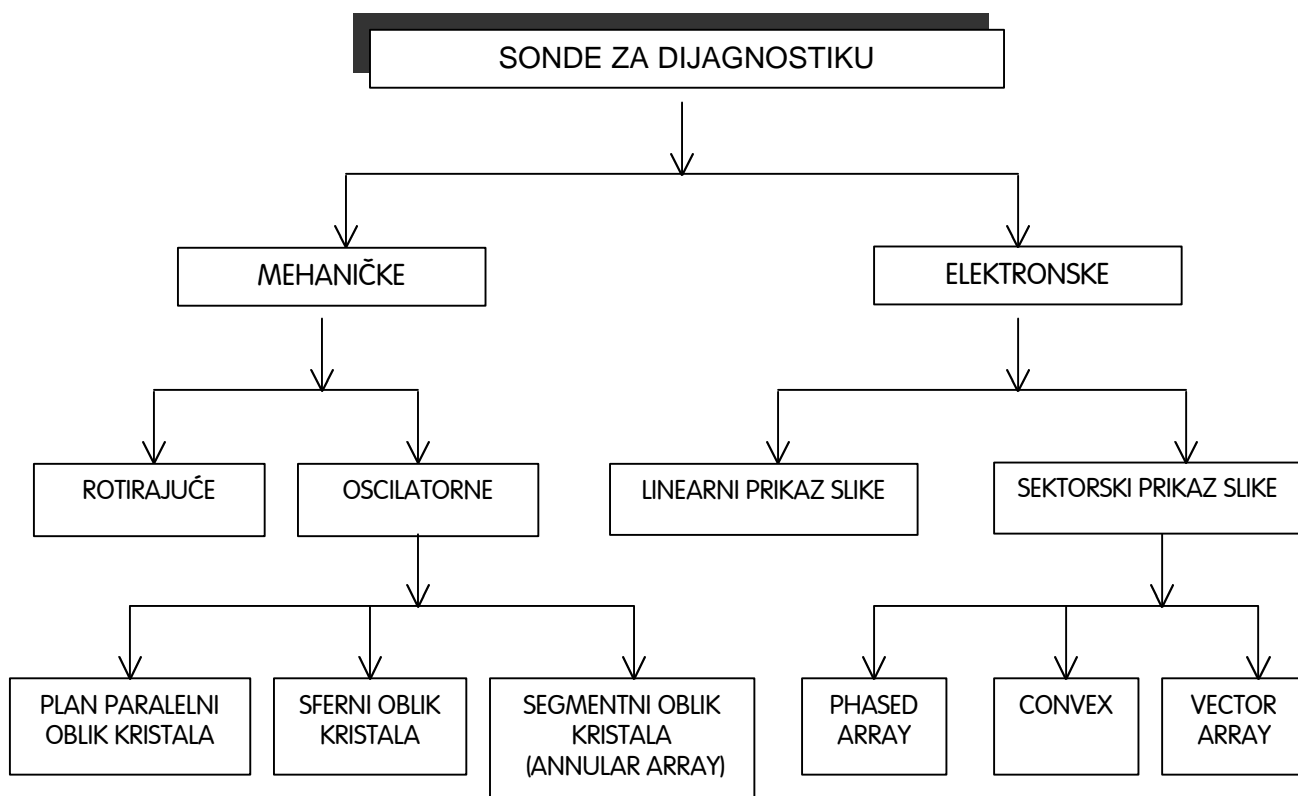
- MATERIJAL I METODE RADA

Pri radu sa aparatima za dijagnostiku ultrazvukom vrlo često se srećemo sa pojmovima "siva skala" (gray scale) i "živa slika" (real time).

"Siva skala" sadrži 64 stepena sivila. Odjeci nastaju na površinama razdvajanja sredina različitih akustičnih impedansi. Stepenn sivila odgovara intenzitetu odbijenog i detektovanog talasa sa mesta pregleda.

"Živa slika" kao termin označava stvaranje ultrazvučne slike brzinom većom od brzine treptaja ljudskog oka - više od 15 kadrova/sec. Ova tehnika je omogućila revolucionarnu prekretnicu u primeni ultrazvuka - predstavljanju rada pojedinih organa uživo.

Sastavni deo svakog ultrazvučnog aparata je pretvarač ili kako se već u celom svetu uobičajeno kaže - sonda. Njena uloga je da električne signale pretvara u ultrazvučne talase. Prema svojoj nameni, konstrukciji i tehnologiji izrade, sve sonde za ultrazvučnu dijagnostiku se mogu podeliti prema sledećoj slici 1.



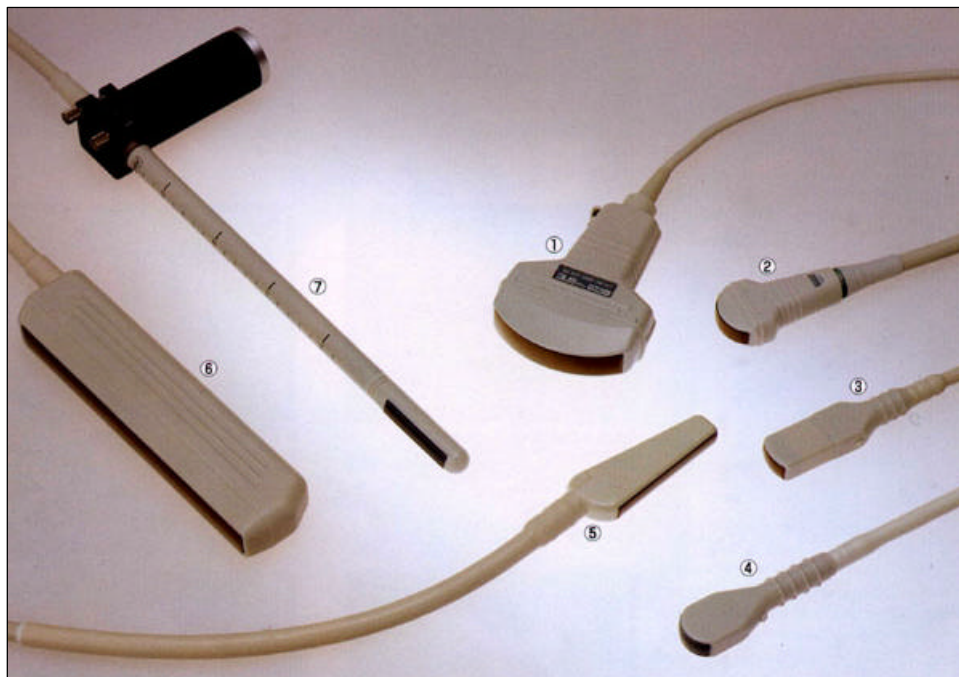
Slika 1. Vrste sonde u upotrebi

Kod mehaničkih sonde pretvarački elementi (kristali) nalaze se raspoređeni po obodu diska koji se obrće. Kada kristal dođe u položaj iznad akustičnog prozora na vrhu sonde, on emituje ultrazvučni snop i prima odbijene talase. Dobijena slika je oblika kružnog isečka (sektorska), koja je karakteristična i za drugi način rada mehaničkih sonde, kada kristali nisu raspoređeni po obodu diska, već sami osciluju oko ravnotežnog položaja. Razvojem sonde kod kojih su pretvarači raspoređeni u vidu prstena (tzv. annular array sonda), omogućeno je i fokusiranje kod mehaničkih sonde, što je dugo vremena bio glavni nedostatak.

Kod linearnih (linear array) sonde baterije kristala se aktiviraju jedna za drugom i dobija se slika pravougaonog oblika, po dimenzijama jednaka sondi. Kod elektronskih sektorskih sonde (phased array), aktiviranje baterija kristala vrši se na osnovu faznog kašnjenja da bi se dobila karakteristična sektorska slika.

Kako je srednja brzina ultrazvuka u tkivu 1530 m/sec. to je ultrazvuku potrebno 13 msec. da pređe 1 cm tkiva i vrati se do sonde. Dobijena slika se smatra kvalitetnom ako se sastoji od 500 x 500 piksela (pixel - Picture Element). To znači da je potrebno prikazati 500 linija, a imajući u vidu da sonde imaju 128 i manje pretvaračkih elemenata u sebi, do izražaja dolazi uloga digitalnog sken konvertora. Sken konvertor predviđa sivilo između dve ultrazvučne linije, vrši dodatnu obradu slike u vezi sa kontrastom i omogućava različita izračunavanja u zavisnosti od specijalnosti koju koristi aparat. On isto tako omogućuje da se koriste različiti režimi rada sonde i pruža niz drugih pogodnosti pregledaču.

Iz sken konvertora obrađena slika se vodi na monitor gde se vrši vizualizacija organa. Paralelno sa prikazom slike na monitoru, moguće je sliku i snimiti nekom od fotografskih tehnika ili je memorisati na video traku i kasnije na računaru vršiti dodatnu obradu ili proračune.



Slika 2. Vrste ultrazvučnih sonde

Ultrazvučne sonde - 1. konveksna sektorska sonda opšte namene od 3,5 MHz; 2. Konveksna sektorska sonda za pregled abdomena i srca od 3,5 MHz; 3. Konveksna sektorska sonda za pregled malih regija i tetiva kod konja od 3,5 MHz; 4. Konveksna sektorska sonda opšte namene od 5 MHz; 5. Transrektalna linearna sonda od 5 MHz; 6. Linearna sonda za istraživački rad kod goveda i svinja od 3,5 MHz; 7. Linearna sonda za transrektalno ispitivanje abdomena i prostate kod pasa od 7,5 MHz.

Po režimu rada sonde rade u:

- A-režim (A-mod). Na ekranu se pojavljuje amplituda odbijenih signala. Po vertikalnoj osi se meri amplituda, a po horizontalnoj vreme. Kada se zna vrsta tkiva i brzina prostiranja kroz tu vrstu tkiva, dobija se dubina odjeka.
- M-režim ili TM-režim. Na horizontalnoj osi se pojavljuju svetle tačke-odjeci od pojedinih struktura. Kada se ova osa kreće, dobija se slika pokretnih struktura.
- B-režim (B-mod). Predstavlja niz tačaka na ekranu, a svaka tačka odjek od površine u telu. Veličina tačke zavisi od intenziteta odjeka. U kombinaciji sa sivom skalom i pomeranjem kristala dobija se "živa slika".

Zahvaljujući moćnim mikroprocesorima ugrađenim u sken konvertor, moguće je meriti protoke korišćenjem Dopplerovog efekta. Za ovu svrhu su razvijene i posebne sonde (tzv. duplex sonde) kod kojih je u isto kućište smeštena i klasična sonda i sonda za merenje pomoću Dopplerovog efekta. Ona može da radi kako u klasičnom B-modu, tako i u kombinovanom B+D (Doppler) modu. Smatra se da budućnost ultrazvučnih sondi pripada stvaranju trodimenzionalne slike (3D) organa koji se posmatraju.

Ultrasonografija koristi visokofrekventne zvučne talase (reda veličine megaherca) da bi stvorila sliku mekih tkiva unutrašnjih organa dostupnih za pregled. Karakteristike tkiva određuju proporciju reflektovanog talasa. Reflektovani deo je predstavljen na ultrazvučnoj slici kao senke sivih tonova u opsegu od crne do bele boje. Tako tečnosti (plodove, folikularne) ne reflektuju ultrazvučni talas i zovu se "neehogene zone", a na ekranu daju crnu sliku. Nasuprot tome, čvrsta tkiva (grlič materice krave, kosti fetusa), reflektuju ultrazvučni talas, zovu se "hiperehogene zone" i na ekranu se pojavljuju kao bela slika. Između ove dve krajnosti nalazi se čitava paleta ehotekstura različitih tkiva.

S obzirom na to, može se reći da moć ultrasonografske opreme zavisi najviše od frekvencije ultrazvučnog talasa (broj oscilacija ultrazvučnog talasa u sekundi). Viša frekvencija obezbeđuje bolju vidljivost detalja, dok niža obezbeđuje bolju prodornost kroz tkivo. Zbog toga su sonde koje rade na nižem frekventnom području (npr. 3,0 ili 3,5 MHz) pogodne za vizualizaciju krupnih struktura na većoj udaljenosti od sonde, a sonde više frekvence (npr. 5,0 ili 7,5 MHz) su namenjene za detaljnije proučavanje bližih struktura. Upravo generisanje slike na ekranu omogućuje vizualizaciju pregledanog tkiva odnosno organa.

Treba naglasiti, da se na nivou aktuelnog znanja (Watch-dog committee, komisija za praćenje štetnog dejstva ultrazvuka), ne mogu pripisati štetna dejstva na pacijenta i pregledača, što je izuzetna prednost u odnosu na slične metode (rentgen, elektromagnetna rezonanca...). Ipak primena emitovane energije koja je korpuskularne prirode, obavezuje nas na dalje praćenje njenih neposrednih i odloženih dejstava.

Eksperimentalne životinje korišćene u istraživanju

U okviru ispitivanja primenljivosti ultrasonografije kao rutinske metode pri dijagnostikovanju graviditeta ili pak izostanka koncepcije kod plotkinja, istraživanja smo vršili na velikim farmama krava mlečnih rasa u Vojvodini. Farme su bile sa preko 250 visoko proizvodnih krava i junica crno-bele Holštajn frizijske rase.

U ispitivanjima smo obuhvatili osemenjene krave bez obzira na njihove puerperalne karakteristike (tok teljenja, tok i trajanje puerperijuma, vreme proteklo od telenja do prvog osemenjavanja). Pregledali smo ogledne životinje kod kojih je proteklo od 25 do 35 dana od poslednjeg veštačkog osemenjavanja. Krave i junice koje su povadale i na dan pregleda bile otkrivene nisu obuhvaćene istraživanjima, već samo plotkinje kod kojih nije primećen polni žar ili nisu prijavljene za osemenjavanje u periodu na koji se odnosi ispitivanje. Krave i junice su bile na uobičajenom režimu držanja, ishrane, nege i korišćenja karakterističnom za farme na kojima se nalaze.

Plan i program ovog specijalističkog rada nam je nalagao neke norme prilikom samih pregleda u odnosu na konačne rezultate. Stoga smo u prvoj fazi istraživanja akcenat stavili na ranu i uopšte na dijagnostiku graviditeta. Pri tome smo nastojali da procenimo koliko se vremena uštedi za otkrivanje neuspešno osemenjenih krava ili junica, ako se primenjuje rana ultrazvučna dijagnoza steonosti u odnosu na klasičnu i u farmskim uslovima držanja najčešće primenjivanu metodu - transrektalnu manuelnu palpaciju.

U drugoj fazi će biti ispitan procenat kasnog embrionalnog i ranog fetalnog mortaliteta kod osemenjenih plotkinja i biće izvršeno poređenje učestanosti pojave na farmama u Vojvodini gde smo ogledne i radili.

Imajući u vidu sve realne poteškoće koje su u ovom periodu karakteristične za naše društvo u celini, nastojali smo da se plana i programa striktno pridržavamo u okvirima naših objektivnih tehničkih mogućnosti. Što se nas samih tiče limita nije bilo, a sve u cilju približavanja i praktičnog demonstriranja prednosti i pogodnosti ove nove metode širokoj populaciji terenskih veterinarara.

Dijagnostika graviditeta i izostanka koncepcije

Dijagnostikovanje graviditeta ultrasonografijom, opisanom tehnikom, vršeno je sa najmanje 25 i najviše sa 35 dana posle veštačkog osemenjavanja. Na osnovu ispitivanih perioda pregledane životinje smo svrstali u sledeće grupe:

- od 25.- 29. dana
- od 30.- 35. dana

Kontrolni pregled je vršen sa otprilike 50 do 60 dana posle osemenjavanja ili rektalnom manuelnom palpacijom ili ultrasonografijom. On je rađen zbog provere tačnosti dijagnoze postavljene ultrazvukom. U slučaju da su plotkinje koje su bile dijagnostikovane kao steone imale spontani estrus i negativan nalaz na steonost u međuvremenu do kontrolnog pregleda, bile su osemenjavane. Prilikom ponovnog pregleda vršena je analiza dijagnostičke vrednosti ehografije.

Program tretmana nesteonih plotkinja posle dijagnostike ovarijalnih formacija ultrazvukom

Pri nalazu žutog tela ili ciste žutog tela, aplikovali smo injekciju prostaglandina (PGF₂ alfa) analogno preskripciji proizvođača. Praćena je pojava estrusa (spoljašnji i unutrašnji znaci gonjenja, prijava radnika) posle završenog tretmana kod plotkinje i vršeno je veštačko osemenjavanje iste.

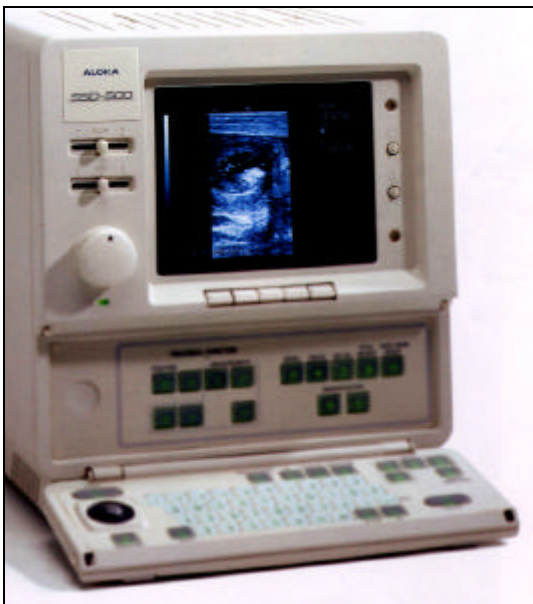Pri nalazu folikula u nastupajućem estrusu, aplikovali smo samo preparate multivitaminskog kompleksa intra muskularno, takođe prema preporuci proizvođača, radi intenziviranja znakova estrusa. Praćenje pojave estrusa i osemenjavanje vršeno je kao posle tretmana žutog tela.

Pri nalazu folikularne ciste na jajniku, aplikovan je preparat hormona rilizing faktora prema uputstvu za korišćenje preparata, intra muskularno. Posle devet dana od aplikacije, tretirano je formirano žuto telo u krava da bi se izazvala luteoliza i plotkinja vratila u polni ciklus, kao što je objašnjeno za prethodne grupe.

Oprema i tehnika ultrazvučnog pregleda

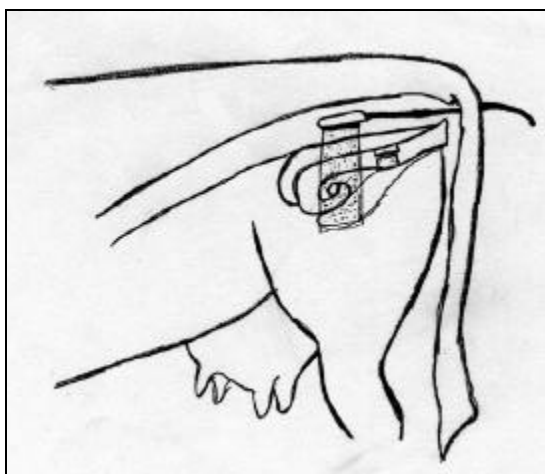
U ispitivanju primenljivosti ultrasonografije u rutinskom radu pri ginekološkim pregledima krava i junica imali smo zadovoljstvo da koristimo široke mogućnosti pokretnog aparata ehokamere proizvođača "ALOKA", tip B-mode, "real time" sa sondom dizajniranom za transrektalni pregled, jačine 5 MHz.

Priprema opreme za pregled sastojala se povezivanja aparata sa produžnim kablom za struju i uključivanja takvog sistema u režim napajanja električnom energijom. Takođe je od esencijalnog značaja i obezbeđivanje tj. omogućavanje prenosivosti samog aparata do svakog mesta u štali gde su vršeni pregledi. S obzirom da je za kvalitetni prikaz polnih organa pregledanog grla od velikog značaja dobar kontakt između sonde ehografa i sluzokože rektuma, prilikom pregleda koristili smo kontakt - ehogel. Njegova uloga je bitna u poboljšavanju transmisije ultrazvučnih talasa. Na radnu površinu, "prozorčić" sonde nanosili smo gel i sondu unosili u plastičnu zaštitnu rukavicu koja se koristi za klasične rektalne preglede.



Slika 3. Najnoviji model ultrazvu-nog aparata ALOKA SSD500, -ije smo mogu}nosti proverili zahvaljuju}i kolegama iz Veterinarskog Instituta Skopje.

Pre pregleda krave na steonost izvršena je uobičajena manualna fiksacija životinje (radnik) kao i za rektalnu eksploraciju. Evakuacija sadržaja rektuma se u principu radi, ali što se samog pregleda tiče, najčešće nije neophodna.




Prilikom uvođenja u rektum, sondu zaštićenu najlonskim omotačem i namazanu lubrikantom, držali smo stisnutu u šaci sa "prozorčićem" okrenutim na dole. Postavljali smo je transrektalno iznad unutrašnjih genitalnih organa krave ili junice. Pregled smo vršili sukcesivno: cerviks, telo materice, materični rogovci i jajnici.

Slika 4. Shematski prikaz sonde u rektumu

Ispitivani organ (materica, jajnik po potrebi) fiksirali smo vrhovima prstiju, a sondom smo manipulirali po njegovoj površini, da bi detaljnije odslikali stanje u kome se organ u trenutku pregleda nalazi.

Na ekranu smo posmatrali dvodimenzionalnu sliku poprečnog preseka ispitivanog organa. U nekim slučajevima smo imali potrebu da promenimo ugao sondiranja, pa smo rotirali sondu, ili je postavljali u drugi položaj u odnosu na ispitivani organ. Mnogo ređe smo imali potrebu da vršimo manualnu repoziciju organa radi dobijanja bolje slike u cilju izrade ultrasonograma (slike).

Prilikom ultrasonografskog ginekološkog pregleda beleženi su nalazi svih pregledanih organa, a u pojedinim karakterističnim ili nespecifičnim slučajevima je i napravljen snimak - ultrasonogram. Ultrasonogrami su pravljeni na videografskom štampaču japanskog proizvođača "Sony". Zapise, beleške i ultrasonograme smo kasnije detaljno analizirali.



Slika5. Aparat ALOKA 210 DX (levo) i štampač Sony (desno)

Ocena dijagnostičke vrednosti i korisnosti primene ultrasonografije u reprodukciji krava mlečnog tipa

Dijagnostičku vrednost ultrasonografije za dijagnostikovanje graviditeta i dijagnostikovanje izostanka koncepcije odredili smo na osnovu vrednosti za specifičnost, osetljivost, pozitivne i negativne prediktivne vrednosti metode. Za izračunavanje ovih vrednosti koristili smo brožčane vrednosti za:

- broj tačnih pozitivnih dijagnoza
- broj netačnih pozitivnih dijagnoza
- broj tačnih negativnih dijagnoza
- broj netačnih negativnih dijagnoza

Dijagnostičku vrednost smo izračunali na osnovu sledećih odnosa:

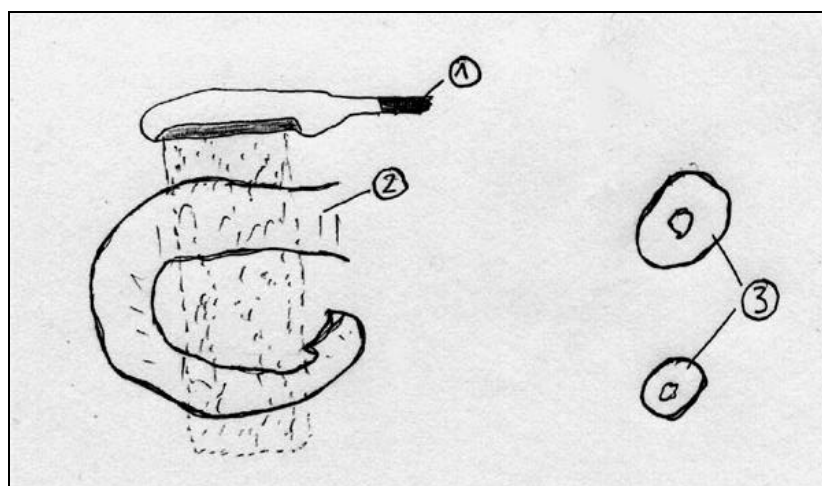
- Specifičnost (%) = $(\text{broj tačnih negativnih dijagnoza} / \text{broj tačnih negativnih dijagnoza} + \text{broj netačnih pozitivnih dijagnoza}) \times 100$.
- Osetljivost (%) = $(\text{broj tačnih pozitivnih dijagnoza} / \text{broj tačnih pozitivnih dijagnoza} + \text{broj netačnih negativnih dijagnoza}) \times 100$.
- Pozitivna prediktivna vrednost (%) = $(\text{broj tačnih pozitivnih dijagnoza} / \text{broj tačnih pozitivnih dijagnoza} + \text{broj netačnih pozitivnih dijagnoza}) \times 100$.
- Negativna prediktivna vrednost (%) = $(\text{broj tačnih negativnih dijagnoza} / \text{broj tačnih negativnih dijagnoza} + \text{broj netačnih negativnih dijagnoza}) \times 100$.

REZULTATI ISPITIVANJA

Dijagnostikovanje graviditeta krava ultrasonografijom vršeno je prema utvrđenom programu. Taj program se odnosio na periode od 25-30 dana i od 30-35 dana posle veštačkog osemenjavanja. Za potrebe istraživanja izvršeno je ukupno 268 ultrasonografskih pregleda reproduktivnih organa krava mlečnog tipa.

Što se prvog perioda tiče, a koji se odnosi na dijagnostiku graviditeta od 25-30 dana posle veštačkog osemenjavanja, pregledano je ukupno 114 krava. Prilikom ultrasonografskog pregleda na ekranu ehokamere smo uočavali poprečne preseke grlića, tela materice, materičnih rogova i jajnika. Od značaja za postavljanje dijagnoze bili su nalazi koji su odslikavali stanje materičnih rogova i jajnika.

Poprečni presek rogova materice ultrasonografski se vizualizuje kao svetli (ehogeni) do sivi okrugli ili ovalni prsten. Veličina, izražena kroz prečnik prstena zavisi od veličine roga i debljine zida materice. Broj poprečnih preseka u vidnom polju zavisi od stepena spiralizacije materičnih rogova.

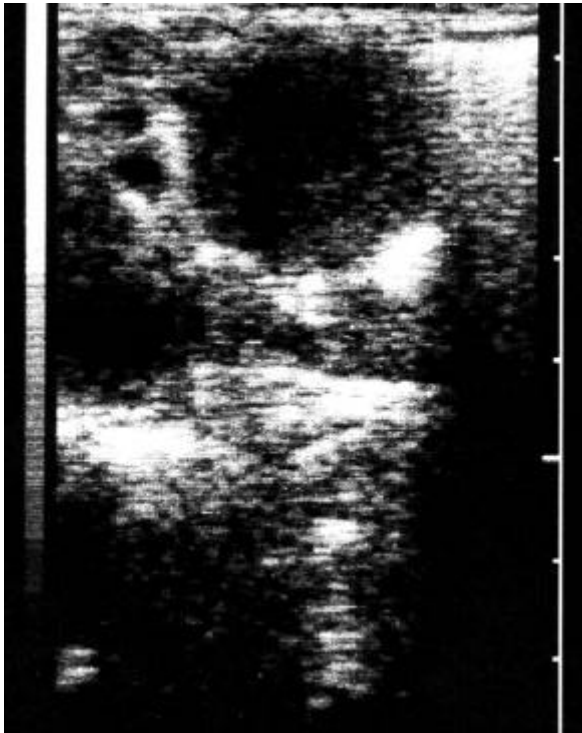

Slika 6. Shematski prikaz položaja sonde.

Vide se dva poprečna preseka istog roga materice:

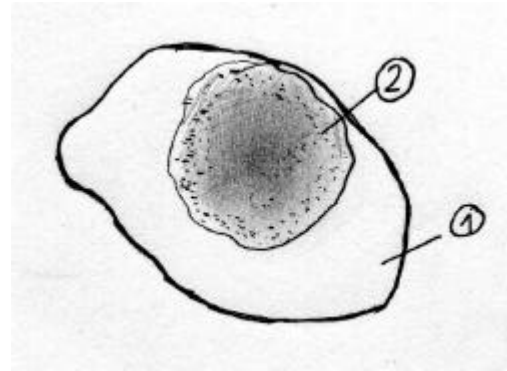
- 1. sonda*
- 2. rog materice*
- 3. {ematizovani izgled preseka roga materice na ultrasonogramu*

Kod gravidnih krava uočili smo crnu (anehogenu) površinu, okruglog oblika, unutar roga materice. Na osnovu tog nalaza je dijagnostikovano postojanje plodovih voda (ultrasonogram gravidnog roga). Drugi, indirektni znak graviditeta je prisustvo zrelog, graviditetnog žutog tela na jajniku ipsilateralno gravidnom rogu. Ultrasonografski se vizualizuje kao svetlosiva (hipoehogena) okrugla površina zrnaste strukture. Ovakvo graviditetno žuto telo je određene veličine i to oko 2 cm u prečniku. Na ultrasonogramu se vidi da je jasno ograničeno od ostalog tkiva jajnika.



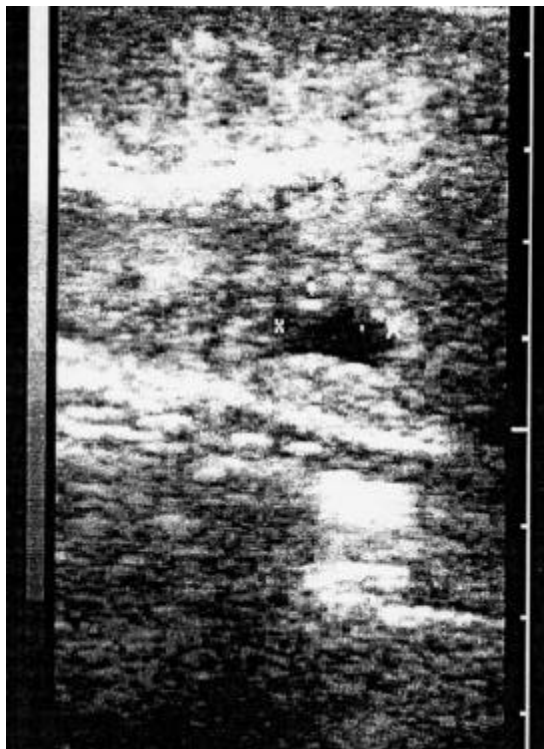
Slika 7. Ultrasonogram graviditetnog `utog tela (Corpus luteum graviditatis – CLG)

Unutar crne površine gravidnog roga može se zapaziti i svetla (ehogena) tačka. Sukcesivnim pregledima tokom nekoliko dana utvrdili smo da je to bio plod u fazi emriona. U periodu od 25-29 dana od osemenjavanja, u zavisnosti od gestacijske starosti, može se odrediti i veličina embrija. Prvi put smo uočili embrio sa 25 dana posle veštačkog osemenjavanja kada je on u obliku tačke.

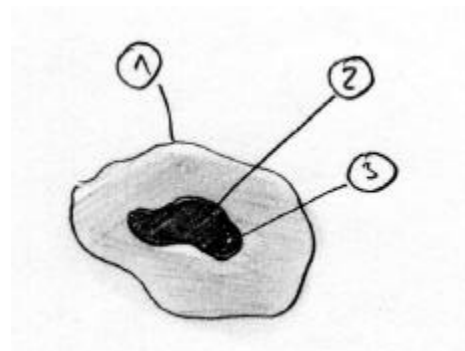


Slika 8. Shematski prikaz graviditetnog `utog tela:

1. Jajnik
2. Graviditetno `uto telo



Slika 9. Ultrasonogram gravidnog roga 25-tog dana posle osemenjavanja



Slika 10. Shematski prikaz ultrasonograma

1. Zid roga materice
2. Lumen roga materice ispunjen plodovim vodama
3. Embrion

Razvojem plod dobija oblik tanke crte (oko 29. dana). Pri kraju ovog perioda (28. i 29. dan) moguće je uočiti prisustvo plodovih voda u oba materična roga, a ne samo u gravidnom. Mogućnosti dijagnostikovanja na osnovu pomenutih znakova prikazani su u tabeli 3.

Tabela 3. Mogućnosti dijagnostikovanja graviditeta od 25. do 29. dana

Dijagnoza	Broj krava	%	%
Samo plodove vode	54	65,06	
Plod i plodove vode	21	25,30	
Graviditetno žuto telo	29	34,94	
Steonost	83	100	72,80
Nesteonost	31		27,20
Ukupno pregledano krava	114		100

U ovom periodu najčešći i najuočljiviji nalaz su bile plodove vode. Njih smo detektovali kod oko 65% krava. U manjem broju slučajeva (oko 25%) smo uspjeli ultrasonografijom da lociramo i indentifikujemo i plod. U situacijama kada nismo uočili plodove vode, a samim tim logično ni plod, premda smo detektovali karakteristično graviditetno žuto telo (CLG) postavili smo pozitivnu dijagnozu.

Na osnovu opisanih karakteristika za postavljanje ili isključenje dijagnoze steonosti za određenu dob graviditeta postigli smo tačnost kao što je prikazano u tabeli 4.

Tabela 4. Tačnost dijagnoze steonosti krava na osnovu ultrasonografskog pregleda krava od 25-29 dana posle v.o.

Dijagnoza		Broj dana od osemenjavanja					Ukupno krava
		25	26	27	28	29	
Pozitivna	Ultrasonogram	14	21	24	11	13	83
	Kontrola	10	20	22	10	12	74
Negativna	Ultrasonogram	9	6	7	5	4	31
	Kontrola	8	6	7	5	4	30

U Tabeli 4. prikazali smo da je postignuta približno ujednačena tačnost pozitivne dijagnoze. Imajući u vidu da je detekcija ploda najpouzdaniji parametar za dijagnostikovanje steonosti, u ovom intervalu smo u oko 25% slučajeva zabeležili ovaj podatak. Tokom celog naznačenog perioda moguće je uočiti i postojanje plodovih voda i graviditetnog žutog tela. Širok spektar mogućnosti i kriterijuma za postavljanje dijagnoze nam je omogućio bezgrešno detektovanje negravidnih grla. U odsustvu ovih nalaza (plod, plodove vode, graviditetno žuto telo) bilo nam je dosta lako postaviti negativnu dijagnozu.

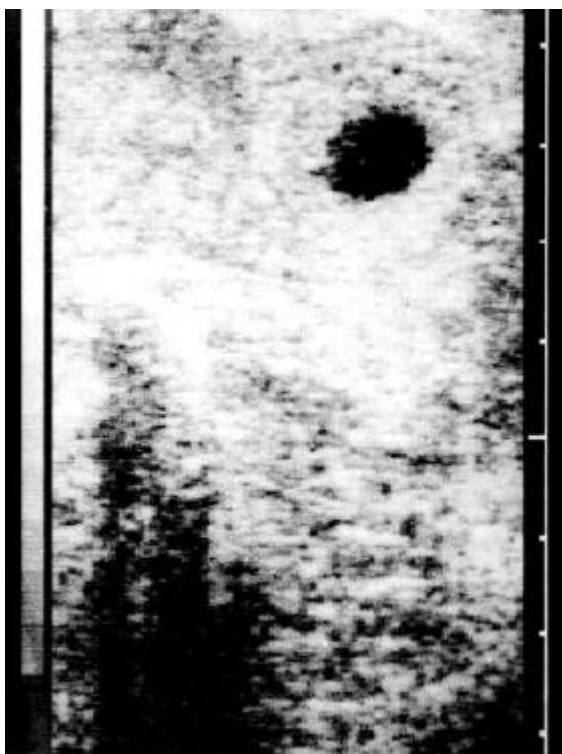
Na osnovu broja tačnih i netačnih dijagnoza postavljenih pri ultrasonografskom pregledu, izračunali smo dijagnostičku vrednost ove metode. Rezultate tih vrednosti, dobijene dijagnostikovanjem graviditeta ili njegovog izostanka u periodu od 25. – 29. dana prikazali smo u Tabeli 5.

Tabela 5. Dijagnostička vrednost ultrasonografskog pregleda krava na steonost u periodu od 25.-29. dana posle v.o.

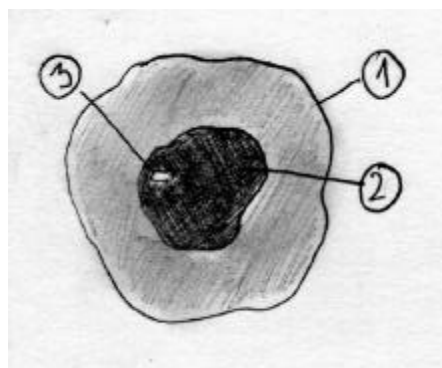
Pokazatelj	Vrednost
Tačnih pozitivnih dijagnoza	74
Netačnih pozitivnih dijagnoza	9
Tačnih negativnih dijagnoza	31
Netačnih negativnih dijagnoza	1
Specifičnost	77,5%
Osetljivost	98,66%
Pozitivna prediktivna vrednost	89,15%
Negativna prediktivna vrednost	96,87%

Što se tiče perioda od 30. – 34. dana od posle osemenjavanja na steonost je ultrasonografski pregledano ukupno 154 krave.

Kod svih krava koje su bile gravidne (100%) zabeleženo je postojanje plodovih voda i graviditetnog žutog tela. U nešto manjem procentu (otprilike 91%) detektovan je i plod u plodovim vodama. Plod u ovom intervalu od tanke crtice (oko 29 dana) izduživanjem i savijanjem dobija oblik polumeseca. Veličina ploda u ovom periodu iznosi od 0,5 cm - 0,8 cm. Ukoliko okolnosti i vreme prilikom pregleda dozvole pažljivim osmatranjem je moguće uočiti i otkucaje srca embriona. Primer graviditeta dat je ultrasonogramima na sledećim slikama.



Slika 11. Ultrasonogram gravidnog roga 27-tog dana posle osemenjavanja



Slika 12. Shematski prikaz ultrasonograma

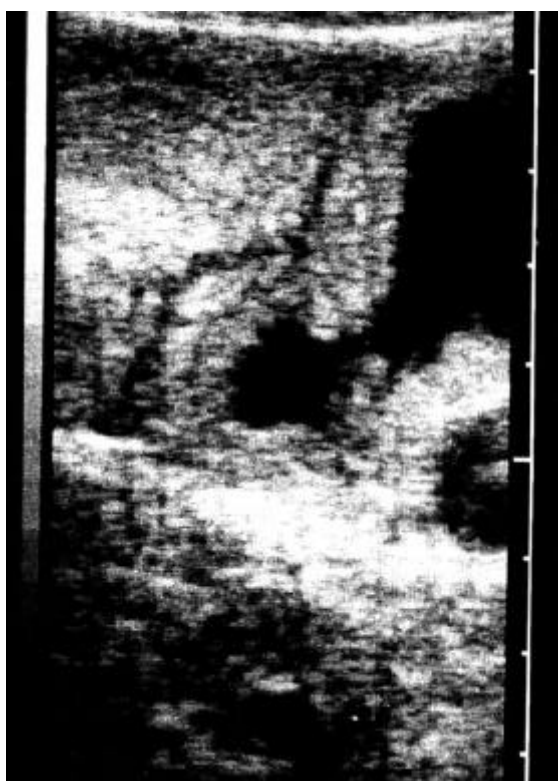1. Zid roga materice
2. Lumen roga materice ispunjen plodovim vodama
3. Embrion

Razmaci između poprečnih preseka unutrašnjih zidova gravidnih rogova variraju u opsegu od 2,0 cm do 2,5 cm. To povećanje prečnika nastaje usled samog povećanja količina plodovih voda u lumenu gravidnog roga. U ovom periodu plodove vode se mogu uočiti u oba roga. U gravidnom rogu plodove vode su prisutne čitavom njegovom dužinom, mada ne i svuda podjednako. Što se negravidnog roga tiče,

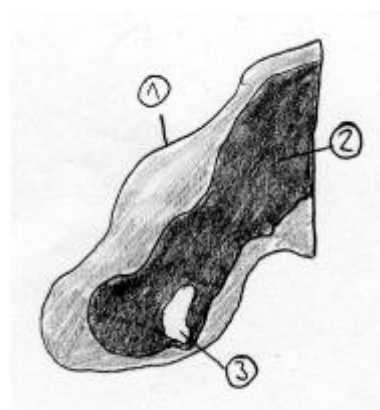
takođe smo i u njemu detektovali prisustvo plodovih voda, premda samo u blizini bifurkacije materičnih rogova. Ove rezultate smo prikazali u Tabeli 6.

Tabela 6. Mogućnost za dijagnostifikovanje steonosti krava ultrasonografijom u periodu 30.- 35. dana posle v.o.

Dijagnoza	Broj krava	%	%
Plodove vode	109	100	
Plod	99	90,82	
Asimetrija materičnih rogova	71	65,13	
Steonost	109	100	70,77
Nesteonost	45		29,23
Ukupno pregledano krava	154		100



Slika 13. Ultrasonogram gravidnog roga 30-tog dana posle osemenjavanja



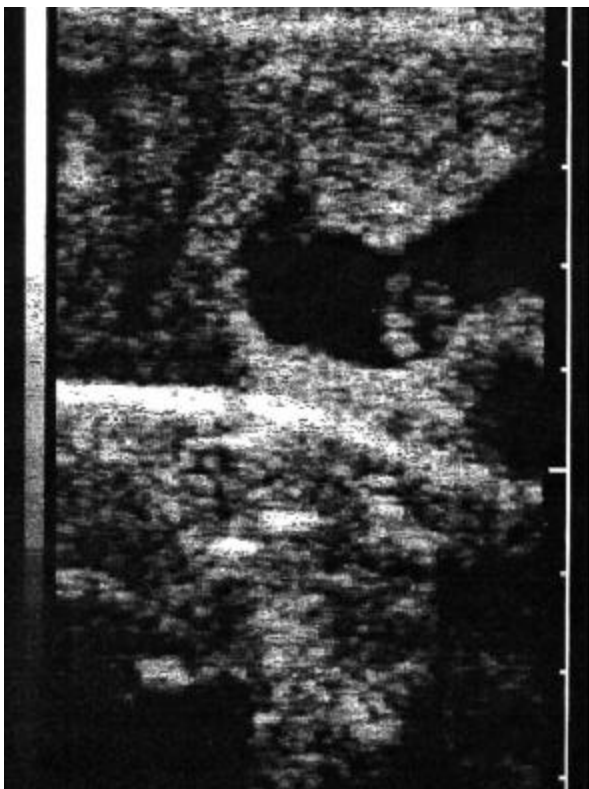Slika 14. Shematski prikaz ultrasonograma
 1. Zid roga materice
 2. Lumen roga materice ispunjen plodovim vodama
 3. Plod

Rezultati koje smo dobili i prikazali u ovoj tabeli, nam govore da je kod svih pregledanih, a steonih krava, bilo moguće uočiti plodove vode. Ovaj dijagnostički parametar nam je omogućio da lakše utvrdimo stanje plotkinje u momentu pregleda i da samim tim imamo i veći procenat tačnosti pozitivne dijagnoze. Plod smo detektovali, odnosno vizualizovali, u dosta visokom procentu (oko 90%). Asimetrija materičnih rogova je konstatovana u oko 65% slučajeva. Korišćenje sva tri dijagnostička parametra zajedno nam je omogućilo da imamo celokupnu sliku o stanju reproduktivnih organa u momentu pregleda i dobre rezultate što se dijagnoze steonosti krava tiče. Da smo kao jedini nalaz koristili samo postojanje asimetrije materičnih rogova ili samo vizualizaciju ploda rezultati bi bili za određene vrednosti procenata skromniji.

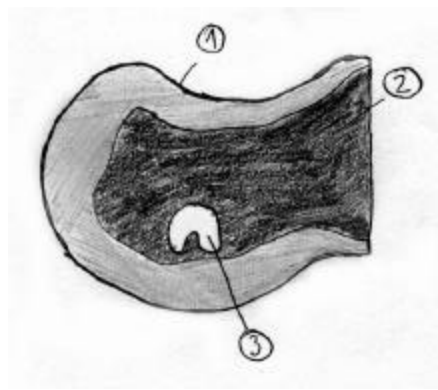
Na osnovu mogućnosti za postavljanje ili isključenje dijagnoze steonosti, za ispitivanu starost graviditeta postigli smo tačnost kao što je prikazano u Tabeli 7.

Tabela 7. Tačnost dijagnoze steonosti krava na osnovu ultrasonografskog pregleda krava od 30-34 dana posle v.o.

Dijagnoza		Broj dana od osemenjavanja					Ukupno krava
		30	31	32	33	34	
Pozitivna	Ultrasonogram	22	25	19	23	20	109
	Kontrola	21	23	18	22	19	103
Negativna	Ultrasonogram	9	10	7	13	6	45
	Kontrola	9	10	7	13	6	45



Slika 15. Ultrasonogram gravidnog roga 32-og dana posle osemenjavanja



Slika 16. Shematski prikaz ultrasonograma

1. Zid roga materice
2. Lumen roga materice ispunjen plodovim vodama
3. Plod

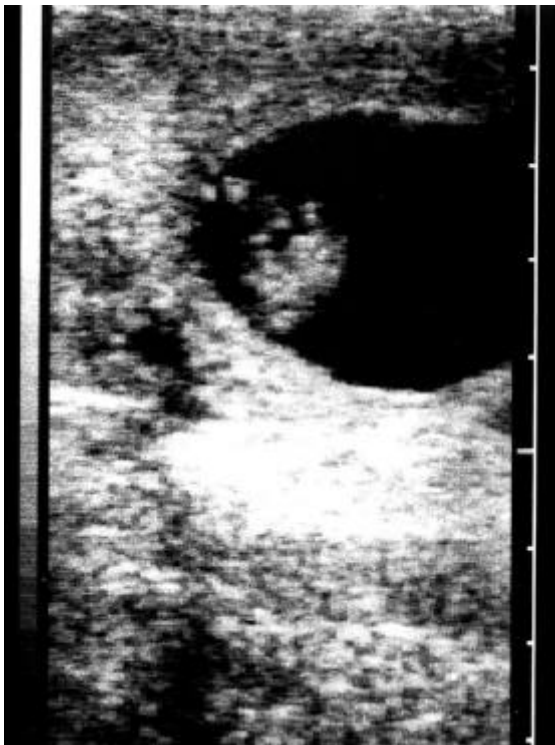Posmatrajući parametre prikazane u Tabeli 7 možemo uočiti da je tačnost pozitivne dijagnoze varirala u ovom ispitivanom periodu. Kontrolnim pregledom smo utvrdili manji broj steonih krava (103 plotkinje) u odnosu na rani ultrasonografski pregled (109 plotkinja). Taj pregled nam ukazuje da smo u 94% imali tačnu pozitivnu dijagnozu postavljenu pomoću ultrasonografa. Uzimajući u obzir kritičnost ovog perioda za ispoljavanje kasnog embrionalnog mortaliteta i vizualizaciju ploda u oko 90% slučajeva steonih plotkinja, smatramo da je uginuće ploda razlog smanjenog broja steonih krava između dva pregleda.

Što se nesteonih krava tiče, isti broj je utvrđen i ultrasonografijom i kontrolnim pregledom (45 krava), što čini 100% tačnosti. Tačnost negativne dijagnoze nije mnogo promenjena u odnosu na prošli period ispitivanja.

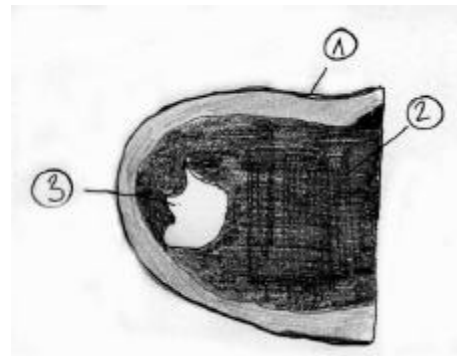
Na osnovu broja tačnih i netačnih pozitivnih i negativnih dijagnoza, izračunali smo dijagnostičku vrednost ultrasonografije. Izračunate dijagnostičke vrednosti ultrasonografije za dijagnostiku graviditeta ili neplodnosti u periodu od 30 - 34 dana od osemenjavanja prikazali smo u Tabeli 8.

Tabela 8. Dijagnostička vrednost ultrasonografskog pregleda krava na steonost u periodu od 30-34 dana posle v.o.

Pokazatelj	Vrednost
Tačnih pozitivnih dijagnoza	103
Netačnih pozitivnih dijagnoza	6
Tačnih negativnih dijagnoza	45
Netačnih negativnih dijagnoza	0
Specifičnost	88,23%
Osetljivost	100%
Pozitivna prediktivna vrednost	94,49%
Negativna prediktivna vrednost	100%



Slika 17. Ultrasonogram gravidnog roga 35-og dana posle osemenjavanja



Slika 18. Shematski prikaz ultrasonograma

1. Zid roga materice
2. Lumen roga materice ispunjen plodovim vodama
3. Plod

DISKUSIJA

Dijagnostikovanje graviditeta kod mlečnog tipa krava je najviše istraživana oblast u okviru primene ultrasonografije u veterini. Potreba da se što ranije posle veštačkog osemenjavanja proceni uspešnost osemenjavanja, bila je polazna tačka za ispitivanje primenljivosti ultrasonografije u reprodukciji krava. (Chaffaux-a 1982.) Istraživanja su se razvijala u pravcu utvrđivanja gestacijske starosti, pri kojoj se može ultrasonografski vizualizovati plod, kao najeksplicitniji znak graviditeta. Daljim istraživanjima se analizirala dijagnostička vrednost ultrasonografije za dijagnostikovanje steonosti ili pak izostanak graviditeta. Konačno, primenom ultrasonografije je prenatalno utvrđivan i pol fetusa vizualizacijom polnih organa ploda.

Najranije posle osemenjavanja je dijagnostikovao steonost Boyd (1988.), koji je već posle devet dana vizualizovao plodov mehur. U svojim istraživanjima je upotrebio sondu od 7,5 MHz i ehokameru sa efektom povećanja slike (zoom). Upotreba ovako visoko kvalitetne opreme rezultirala je mnogo ranijoj dijagnozi steonosti u odnosu na naš rezultat. Sličnom opremom su Kastelic i sar. (1991.) dijagnostikovali graviditet sa dvanaest dana, što je nešto kasnije u odnosu na prethodno navedenog autora. Prihvaćeno je da se sondama više frekvence (7,0 MHz i 7,5 MHz) može ranije posle osemenjavanja dijagnostikovati graviditet u odnosu na sonde nižeg frekventnog opsega (3,0 MHz i 3,5 MHz).

Najveći broj radova iz ove oblasti u svetu je urađen primenom sonde od 5 MHz, kao što je i naša. Pierson and Ginther (1984.), Kastelic (1989.) su uočili plodov mehur već sa 12-14 dana što je mnogo ranije nego u ovom radu. Treba naglasiti da su oni ove rezultate dobili u eksperimentalnim t.j. njima maksimalno prilagođenim uslovima (zamračena prostorija, optimalna udaljenost i visina ekrana ehokamere od očiju pregledača, mali broj životinja za pregled). Prilikom izvođenja eksperimentalnog dela ovog rada po štalama širom Vojvodine, dosta često smo bili u situacijama kada je ekran ehokamere bio izložen dejstvu sunčeve svetlosti, zbog koje je bilo otežano posmatranje slike na ekranu i uočavanje detalja. Zatim, u terenskim uslovima u kojima smo izvodili ispitivanja bilo je potrebno izvršiti pregled na bilo kom mestu u štali, što je povezano sa prenošenjem ultrazvučne opreme i čestim promenama ambijentalnih uslova rada. Konačno, kada se ultrasonografija primenjuje kao rutinska metoda, što je bio naš cilj, treba pregledati veliki broj krava na dan. To ni slučajno, čak i kao čisto fizički rad nije lako. Naš zaključak je da i ljudski faktor utiče na tačnost dijagnostikovanja.

Naši rezultati su uglavnom u saglasnosti sa rezultatima Kahn-a (1985.) i Szenci-a (1992.). Dijagnostikovanje graviditeta primenom ultrasonografije, u ovom radu je zasnovano na elementima opisanim u radovima više autora (Szenci, 1988., Pierson i sar., 1988., Kahn, 1990., Ivkov, 1994., Dovenski, 1997.).

Nalaz graviditetnog žutog tela kao jedinog direktnog znaka graviditeta za period do 30 dana nije u literaturi opisan. U našem radu je ovaj indirektni znak bio osnova za dijagnostikovanje graviditeta u oko 35% slučajeva za period od 25 - 29 dana. Ako bi se daljim istraživanjima utvrdilo da ovakvo žuto telo luči i održava odgovarajuću koncentraciju progesterona u krvi (Sprecher et al., 1989, Dovenski, 1997.) onda bi to bilo objašnjenje za analognu tačnost pozitivne RIA dijagnoze u ovom periodu. Razvojem ploda, nalaz graviditetnog žutog tela gubi na svom značaju, tako da je već posle trideset dana steonosti glavni i najvalidniji značaj za potvrdu steonosti vizualizacija embriona.

Iako bi se tačnost ultrasonografije kao dijagnostičke metode najpreciznije mogla odrediti samo žrtvovanjem životinje na dan pregleda i poređenjem ultrasonograma sa rezultatima obdukcije, nijedan autor nije tako postupio. Dijagnostička vrednost utvrđivana je najčešće ili poređenjem sa izmerenim vrednostima koncentracije progesterona u telesnim tečnostima (RIA, EIA, ELISA), ili kasnijom kontrolom rektalnom manuelnom palpacijom. S obzirom na različite primenjene dijagnostičke testove, dobijeni su i odgovarajući rezultati, koji nikada ne mogu biti apsolutno usaglašeni (Beghelli i sar., 1986, Pieterse i sar., 1990.).

Prednost ultrasonografije nad svim ostalim dijagnostičkim metodama je upravo mogućnost vizualizacije ploda in utero, što je jedini pouzdan znak graviditeta, dok se ostale metode odnose na indirektno dokazivanje steonosti plotkinja. Tako npr. RIA i EIA testovi samo ocenjuju funkcionalnost žutog tela, pa s tim u vezi nisu sasvim pouzdani. Sa druge strane rentgenska dijagnostika je komplikovana za rutinsku praksu i koristi zračenje koje pokazuje štetno dejstvo na biološke materijale.

U radovima koji su razmatrali dijagnostički kvalitet ultrasonografije postignute su različite vrednosti (Szenci, 1992., Ivkov, 1994., Dovenski, 1997.). U našem radu je postignuta tačnost od oko 95% za pozitivnu dijagnozu i 100% za negativnu dijagnozu posle trideset dana od veštačkog osemenjavanja. Imajući u vidu da je na tačnost dobijenih ultrasonografskih rezultata uticalo i više subjektivnih (izvežbanost pregledača, zamor posle većeg broja pregleda, nepovoljni uslovi rada u štali), kao i objektivnih momenata (performanse ultrazvučne opreme, ispitivanje na kravama ili junicama, terenski uslovi rada u našem ispitivanju itd.), diskutovati dijagnostičke vrednosti bilo bi neprimereno.

Tačnost pozitivne dijagnoze umnogome je određena načinom utvrđivanja ove dijagnostičke vrednosti. Ukoliko se tačnost pozitivne dijagnoze utvrđuje na osnovu transrektalnog nalaza palpacijom u kasnijem periodu graviditeta, onda se pri kontrolnom pregledu primećuje nešto manji broj steonih krava, nego pri ranom ultrazvučnom pregledu. Razlika koja je nastala je posledica kasnog embrionalnog i ranog fetalnog mortaliteta. Dužina embrionalnog i fetalnog perioda je utvrđena međunarodnom nomenklaturom - Committee on Reproductive Nomenclature (1972.) S obzirom na sićušnost ploda u ovom periodu, gotovo je nemoguće uočiti pobačaj i na taj način potvrditi ultrasonografski nalaz. Sa druge strane, još ne postoje metode za dokazivanje resorpcije ploda i takav način potvrde dijagnoze. To konkretno znači da je tačnost pozitivne dijagnoze umanjena embrionalnim i fetalnim mortalitetom. Ovaj stav podržavaju svi autori, a naročito su elaborirani od strane Badtram-a i sar., 1991. i Chaffaux-a i sar., 1986.

Prednost tehnike ultrasonografije nad tehnikom pregleda manuelnom palpacijom je u tome što se kod ultrasonografskog pregleda ne vrši mehanički kontakt sa pregledanim organom (materica i jajnici). Ovo je naročito važno kada je materica u pitanju, jer se izbegava i eliminiše eventualni negativan uticaj kod klasičnog rektalnog pregleda na plod, plodove omotače pa i na miometrijum, a samim tim i izazivanje kontrakcija i pobačaja.

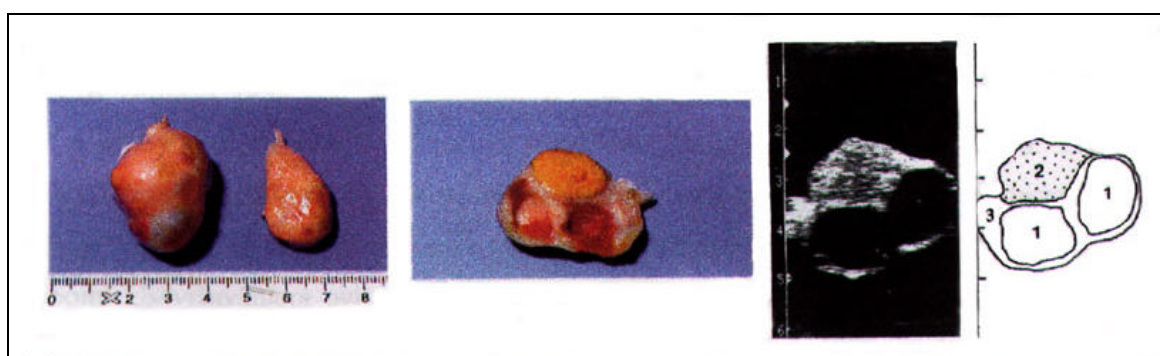
Tačnost negativne ultrasonografske dijagnoze određena je manjim brojem faktora, pa sa tim u vezi i manja su variranja u izveštajima autora. Do pogrešne dijagnoze može doći usled nepouzdanosti anamneze pri pregledu (postoje slučajevi kasnijeg neevidentiranog osemenjavanja).

Zbog različitog procenta embrionalnog i fetalnog mortaliteta na farmama, kao i pouzdanosti anamnestičkih podataka, dobijene su i različite vrednosti ostalih dijagnostičkih parametara. Pouzdanost, osetljivost, specifičnost, pozitivna i negativna prediktivna vrednost, ne vrede se međusobno porediti iz navedenih razloga kao

ostvareni rezultati. Za praktičnu primenu ultrasonografije bilo bi korisno da se rana pozitivna dijagnoza kontroliše sa oko 60 dana od osemenjavanja, u cilju potvrđivanja dijagnoze. Na taj način omogućilo bi se praćenje embrionalnog mortaliteta i u slučajevima povećanog odstupanja od uobičajenog (Miljković, 1994.), preduzimala kontrola ostalih faktora plodnosti (Ivkov i sar., 1993.).

Dijagnostikovanje neplodnosti se ne zasniva na uočavanju nekih posebnih ehografskih karakteristika, već na odsustvu karakterističnih detalja koji ukazuju na stenost (graviditetno žuto telo, najmanja količina plodovih voda u ranoj i plod u kasnijoj fazi graviditeta). Pouzdano dijagnostikovanje negravidnosti već od tridesetog dana posle veštačkog osemenjavanja, omogućilo je primenjivanje adekvatne terapije u cilju izazivanja estrusa i osemenjavanja nesteonih plotkinja. Uz utvrđen nalaz uzroka izostanka koncepcije, to je uostalom i krajni cilj svake rane negativne dijagnoze.

Veći broj radova ukazuje da je ultrasonografska dijagnostika i identifikacija ovarijalnih formacija apsolutno tačna, te da je ovakav način postavljanja dijagnoze relevantan.



Paralelni prikaz jajnika nakon ekscizije, i ehograma jajnika. 1. Folikul, 2. CL, 3. Stroma jajnika. (mr sc. T.Dovenski, disertacija)

Najznačajniji parametar uspeha rane dijagnoze izostanka koncepcije je period između dva osemenjavanja. Na vrednost ovog parametra utiče kvaliteta indentifikacije krava u estrusu i patološke pojave koje mogu uzrokovati dugotrajnu anestriju kao što su perzistentno žuto telo i cista na jajniku (Carrol i sar., 1990.). Naša iskustva što se ovog problema steriliteta muznih krava tiču, stečena u terenskom radu, govore o zastupljenosti ove pojave na farmama kod nas. Zbog toga je vrlo bitno da se takve pojave što pre posle osemenjavanja detektuju i uz primenu adekvatne terapije tretirane plotkinje vrate u redovan reproduktivni program. To praktično znači da se planskom primenom ultrasonografskog pregleda (1 - 2 puta mesečno) kao u ovom radu, može skratiti vreme između dva osemenjavanja. Skraćenje vremena između dva osemenjavanja je veoma važno za naše velike farme crno-belih krava, gde je prosečan broj dana u osemenjavanju izuzetno povećan. Razumljivo je da se skraćenjem perioda između dva osemenjavanja postiže i skraćenje servis perioda krava na farmi, ali ta problematika iz razloga prevazilaženja okvira ovog rada nije sada detaljnije analizirana.

Rana dijagnoza izostanka koncepcije omogućila je, trenutnu primenu adekvatne terapije, što je još jedna prednost u odnosu na ostale dijagnostičke testove (merenje koncentracije polnih hormona u telesnim tečnostima). Problematika reprodukcije u našim uslovima u velikoj meri se zasniva na organizacionom sterilitetu, što je konsultujući, stranu, nama dostupnu literaturu, kao i pogodnosti Internet servisa, dosta redak slučaj u stranim uslovima držanja. Pretežno loše otkrivanje i registrovanje

krava u estrusu na našim farmama kao i produženo prosečno vreme između dva osemenjavanja su dosta frekventne pojave na našim farmama. Imajući sve te činjenice ispred sebe, možemo reći da ranim dijagnostikovanjem neplodnosti ultrasonografijom možemo doprineti poboljšanju reprodukcije zapata muznih krava.

ZAKLJUČAK

Na osnovu sprovedenih istraživanja o primeni "B" mode ultrasonografije, uz upotrebu sonde od 5 MHz, dizajnirane za transrektalne preglede, kao dijagnostičke metode u kontroli plodnosti mlečnog tipa krava možemo zaključiti sledeće:

1. Na osnovu mogućnosti vizualizacije unutrašnjih polnih organa plotkinje, može se vršiti dijagnostički ultrazvučni pregled tj. ultrasonografija u cilju ustanovljavanja kliničkog nalaza i postavljanja dijagnoze prilikom određivanja polnog statusa kod mlečnih krava.
2. Primena ultrasonografije pri ginekološkom pregledu krave obuhvata dijagnostikovanje graviditeta i određivanje statusa jajnika sa identifikacijom specifičnih tkiva jajnika (folikul, žuto telo ili cista).
3. U periodu od 25. – 29. dana graviditeta ultrasonografska dijagnoza steonosti postavlja se na osnovu identifikacije plodovih voda u gravidnom rogu materice, unutar kojeg se može vizualizovati plod, kao i na osnovu identifikacije graviditetnog žutog tela na jajniku. Očekivana tačnost dijagnostičke ehografije u ovom periodu je oko 90%.
4. U periodu od 30 – 34 dana graviditeta ultrasonografska dijagnostika steonosti se zasniva na vizualizaciji gravidnog roga materice, unutar kojeg su prisutne plodove vode i plod, te postojanja asimetrije gravidnog i negravidnog roga. Očekivana tačnost dijagnostičke ehografije u ovom periodu je oko 95%.
5. Dijagnostička vrednost ultrasonografije za postavljanje pozitivne dijagnoze umanjena je zbog pojave kasnog embrionalnog i ranog fetalnog mortaliteta. Zbog ove pojave ultrasonografska dijagnoza ne može da se prihvati kao konačna, već je potrebno izvršiti kontrolni pregled kasnije i na osnovu kojeg se može doneti odluka o statusu plotkinje.
6. Pri postavljanju negativne dijagnoze plodnosti ultrasonografijom ne koriste se posebni znaci, već se dijagnostikovanje izostanka graviditeta zasniva na konstataciji o odsustvu pouzdanih znakova graviditeta. Dijagnostička vrednost ultrasonografije pri postavljanju negativne dijagnoze, uslovljena je tačnošću anamnestičkih podataka.
7. Ultrasonografskim pregledom jajnika nesteonih krava mlečnog tipa, moguće je identifikovati žuto telo, folikul ili cistu. U odnosu na dijagnostikovani status, uz primenu adekvatne terapije, plotkinja se u sto kraćem vremenskom intervalu uvodi u estrus.
8. Rezultati indukcije estrusa i nakon toga osemenjavanje plotkinja su veoma profitabilni za farme gde se kontrola plodnosti vrši primenom ultrasonografije.
9. S obzirom da je ultrasonografijom vršena rana dijagnoza steonosti i u slučaju negativne dijagnoze odmah aplikovana adekvatna terapija, od značaja za primenu ultrasonografije kao rutinske metode u svakodnevnoj praksi je i period koji je protekao između dva osemenjavanja kod tretiranih krava. U odnosu na klasičan pristup kontrole plodnosti metodom transrektalne manuelne palpacije, postignuto je skraćenje među inseminacionog perioda.

10. Planskom primenom ultrasonografije za rano dijagnostikovanje steonosti i neplodnosti kod mlečnog tipa krava, skraćujemo potrebno vreme od osemenjavanja do kontrole plodnosti i posle primenjene terapije plotkinje vraćamo u ciklus i osemenjavanje. Ostvareni procenat koncepcije ne razlikuje se od rezultata postignutih klasičnim pristupom kontrole plodnosti.
11. Primena ultrazvuka u dijagnostičke svrhe nije pokazala štetno dejstvo na biološke materijale, što čini ultrasonografiju primenljivom za dijagnostikovanje graviditeta krava. Prilikom ultrasonografskog pregleda steonih krava ne vrši se mehanički nadražaj na reproduktivne organe, pa samim tim, ultrasonografija nije uzrok prekida graviditeta i promena na genitalnim organima. Ultrasonografija je brz dijagnostički test i rezultate saznajemo odmah pri samom pregledu.
12. Ultrasonografija je veoma perspektivna dijagnostička metoda. Osim u naučno istraživačkom radu, svoje mesto je našla i u rutinskoj primeni u svakodnevnoj praksi kontrole plodnosti krava mlečnog tipa, na velikim farmama po Vojvodini, koje veterinari Naučnog Instituta za reprodukciju i veštačko osemenjavanje iz Temerina svakodnevno koriste u svojoj praksi.

LITERATURA

1. Ahmad N., et al. (1995). Effect of persistent follicles on early embryonic losses in beef cows. *Biology of reproduction*, 52, 1129 – 1135.
2. Antov G., (1996). *Govedarstvo, proizvodnja mleka*. Univerzitet u Novom Sadu, Poljoprivredni fakultet.
3. Badtram G. A. et al (1991).: Factors influencing the accuracy of early pregnancy detection in cattle by real time ultrasound scanning of the uterus, *Theriogenology*, vol 35, no 6, 1153-1166,.
4. Beghelli V. et al. (1986): Pregnancy diagnosis and embryonic mortality in the cow. *Embryonic mortality in farm animals*, 159-167,.
5. Belling T. H. (1986): The look and feel of normal bovine ovaries. *Vet.Medicine* 81, 455-463,.
6. Boyd J.S., Omran S.N. and Ayliffe T.R. (1988). Use of high frequency transducer with real time B-mode ultrasound scanning to identify early pregnancy in cows. *Vet.Rec.*123,(1),8-11.
7. Carriere P.D. et. al. (1995). Ultrasonography and endocrinology of ovarian dysfunctions induced in heifers with estradiol valerate. *Theriogenology*, 43, 6, 1061 – 1076.
8. Carroll D.J. et al. (1990). Variability of ovarian structures and plasma progesterone profiles in dairy cows with ovarian cysts. *Theriogenology*, vol. 34, no. 2, 349-370.
9. Chaffaux S. et al. (1986). Transrectal real time ultrasound scanning for diagnosing pregnancy and for monitoring embryonic mortality in dairy cattle. *Anim. Reprod. Sci* 10: 193 – 200.
10. Chaffaux S., Valon F. and Martinez J. (1982). Evolution de L' image echographique du produit de conception chez la vache. *Bull. Acad. Vet. Fr.* 55:213-221.
11. Curran Sandra (1992). Fetal sex determination in cattle and horses by ultrasonography. *Theriogenology*, vol 37, no. 1, 17 - 21.
12. Dovenski T. et. al. (1994). Use of the ultrasound for early pregnancy diagnosis and ovarian structures in cows. *Sci. meeting on reprod., vet. medic. and anim. husbandry, (proceed.)* Sofia, 142 – 148.
13. Dovenski T. (1997). Usporedba ehograma jajnika s razinom progesterona i estradiola u krvi krava tijekom spolnog ciklusa u puerperiju i u jalovih krava. *Doktorska disertacija, Veterinarski fakultet Sveučilišta u Zagrebu*.
14. Eclache D. (1993). Breeding and technical economic problems of cattle herds demonstration of the french example use of different hormones for therapeutic purpose. *Reproduction Meeting, Cattle Fertility Problems, papers of the conference, Budapest, june 1st -3rd*, 139-145.
15. Farin P.W. et al. (1990). Diagnosis of luteal and follicular ovarian cysts in dairy cow by sector scan ultrasonography. *Theriogenology*, vol. 34, no. 4, 633 - 642.
16. Grasso F. et al. (1989). Ultrasonographic determination of ovarian follicular development in superovulated heifers pretreated with FSH-P at the beginning of the estrous cycle. *Theriogenology*, 31: 6, 1209-1221.
17. Grygar I. et. al. (1992). Comparison of the accuracy of the diagnostics of physiological and pathological conditions in bovine ovaries by means of rectal palpation and ultrasonography. *Acta Vet., Brno*, 61. 219 – 230.
18. Hughes E.A. and Davies D.A.R. (1989). Practical uses of ultrasound in early pregnancy in cattle. *Vet. Record*, 124, (17), 456-458.
19. Ivančev N., et. al. (1999). Detection of embryonic and fetal mortality by ultrasonography in dairy cows on large farms. *5th International Symposium on Animal Reproduction, (proceed.)*, Ohrid, 104.
20. Ivkov V. et al. (1992). Use of ultrasound in dairy cattle reproduction. *12th International Congress on Animal Reproduction, The Hague, The Netherlands, August 23rd - August 27th*, vol. 1, 141-143.

21. Ivkov V. i sar. (1992). Ultrasonografska dijagnostika ranog graviditeta mlečnih krava. Veterinarski glasnik 46, 7-8, 365-452.
22. Ivkov V. et al. (1993). Diagnostic ultrasonography for determination of ovarian formations in dairy cows. 9th Scientific meeting, Lyon, 10-11 Septembre, 214.
23. Ivkov V. et al. (1993). Ultrasonografska vizualizacija ploda tokom ranog graviditeta mlečnih krava. Acta Veterinaria 43, no. 4, 233-238.
24. Ivkov V. i sar. (1993). Mogućnost primene ultrasonografije za poboljšanje reprodukcije mlečnih krava. Savremena poljoprivreda, Zbornik radova IX seminara o savremenoj stočarskoj proizvodnji, Novi Sad, 1-2, 72-74.
25. Ivkov V. et al. (1994). The reduction of the inter inseminations period in dairy cows by means of ultrasonic infertility diagnosis. The international conference on reproduction on farm animals, proceeding book, May 25-26th, Liptovski Jan.
26. Ivkov V. (1994). Primena ultrasonografije u ginekologiji i reprodukciji mlečnih krava. Specijalistički rad, Veterinarski fakultet, Beograd.
27. Jones A. L. et al. (1990). The use of ultrasonography to increase recipient efficiency through early pregnancy diagnosis. Theriogenology, 33:1, 259.
28. Kahn W. (1985). Pregnancy diagnosis in cattle by ultrasound. Tierärztliche Umschau, 40, 60, 472-477.
29. Kahn W. (1990). Sonography imaging of the bovine fetus. Theriogenology, vol. 33, no. 2, 385 – 395.
30. Kalay D. (1980). Evaluation of artificial insemination programs. 9th International Congress on Animal Reproduction and A.I., Madrid, Spain, general reports, vol. 1, 159-174.
31. Kamimura S. et. al. (1993). Postpartum resumption of ovarian activity and uterine involution monitored by ultrasonography in Holstein cows. J.vet. med. Sci., 55, 4, 643 – 647.
32. Kastelic J.P. et al. (1988). Ultrasonic evaluation of the bovine conceptus. Theriogenology, vol. 29, no.1, 36 – 54.
33. Kastelic J.P. et al. (1989). Accuracy of ultrasonography for pregnancy diagnosis on days 10 to 22 in heifers. Theriogenology, 31:4, 813 – 829.
34. Kastelic J.P., D.L. Northey and O.J. Ginther (1991). Spontaneous embryonic death on days 20 to 40 in heifers. Theriogenology, vol. 35, no. 2, 351 - 363.
35. Kastelic J.P., D.R. Bergfelt and O.J. Ginther (1990). Relationship between ultrasonic assessment of the corpus luteum and plasma progesterone concentration in heifers. Theriogenology, vol. 33, no.6, 1269 – 1278.
36. Kastelic J.P., D.R. Bergfelt and O.J. Ginther (1991). Ultrasonic detection of the conceptus and characterization of intrauterine fluid on days 10 to 22 in heifers. Theriogenology, vol. 35, no. 3, 569 – 581.
37. Kastelic J.P., R.A. Pierson and O.J. Ginther (1990). Ultrasonic morphology of corpora lutea and central luteal cavities during the estrous cycle and early pregnancy in heifers, Theriogenology, vol. 34, no.3, 487 - 498.
38. Kito S. et al. (1986). Study on the appearance of the cavity in the corpus luteum of cows by using ultrasonic scanning, Theriogenology, vol. 25, no. 2, 325 – 333.
39. Marković A. (1997). Ultrazvuk u medicini. 3 – 31.
40. Marković A. i M. Đukić (1990). Ultrasonografija u opstetriciji i ginekologiji, Ultrazvuk, vol. 01, no. 03., 191-196.
41. Mialot J.P., I. Levy et B. Grimard (1991). L' echographie dans la gestion de la reproduction chez les bovins. Rec. Med. Vet., 167 (1), 21-31.
42. Miljković V. (1994). Porodiljstvo sterilitet i v. o. domaćih životinja. Univerzitet u Beogradu, Veterinarski fakultet.
43. Mortimer R.G. et al. (1987). Clinical evaluation of the postpartum cow. In: Abbitt, B. (ed). Society for Theriogenology Cow Manual. Society for Theriogenology, Hastings, NE, 13-26.
44. Okano A. and T. Tomizuka (1987). Ultrasonic observation of postpartum uterine involution in the cow. Theriogenology, vol 27, no 2, 369-376.

45. Pavlović V. i sar. (1996). Ultrazvučna dijagnostika fizioloških i patoloških stanja reproduktivnih organa kod krava. Zbornik referata i kratkih sadržaja internacionalnog sastanka veterinarskih fakulteta Beograda i Soluna. 20.
46. Pierson R.A. and Ginther O.J. (1987). Reliability of diagnostic ultrasonography for identification and measurement of follicles and detecting the corpus luteum in heifers. *Theriogenology*, 28, 929–936.
47. Pierson R.A. and O.J. Ginther (1987). Ultrasonographic appearance of the bovine uterus during the estrous cycle. *Journal of the American Veterinary Medical Association* 190, 995-1001.
48. Pierson R.A. and O.J. Ginther (1984). Ultrasonography for detection of pregnancy and study of embryonic development in heifers. *Theriogenology*, vol 22., no. 2, 225-233.
49. Pierson R.A. and O.J. Ginther (1986). Ovarian follicular populations during early pregnancy in heifers. *Theriogenology*, 26: 649-659.
50. Pierson R.A. and O.J. Ginther (1988). Ultrasonic imaging of the ovaries and uterus in cattle. *Theriogenology*, vol. 29, no. 1, 19-37.
51. Pierson R.A. et al. (1995). Computer – assisted image analysis, diagnostic ultrasonography and ovulation induction: strange bedfellows. *Theriogenology*, 43, 1, 105 – 112.
52. Pierson R.A., J.P. Kastelic and O.J. Ginther (1988). Basic principles and techniques for transrectal ultrasonography in cattle and horses. *Theriogenology*, vol 29, no 1,3-20.
53. Pieterse M.C. et al. (1988). Aspiration of bovine oocytes during transvaginal ultrasound scanning of the ovaries. *Theriogenology*, vol 30, no 4, 751-761.
54. Pieterse M.C. et al. (1990). Early pregnancy diagnosis in cattle by means of linear - array, real - time ultrasound scanning of the uterus and a qualitative and quantitative milk progesterone test. *Theriogenology*, vol. 33, no. 3, 697 – 707.
55. Pieterse M.C. et al. (1990). The usefulness of ultrasonography in comparison with rectal palpation for the detection of bovine corpora lutea. *Theriogenology*, 33:1, 97.
56. Pilić Z., Stanković A., (1988). Ultrazvuk u ginekologiji. Medicinska knjiga Beograd – Zagreb.
57. Popovski K., K'ncev L., (1998). Endokrinologija na reprodukcijata. 211 – 224.
58. Ribadu A.Y. et al. (1992). Ultrasonic evaluation of corpora lutea and plasma progesterone profile during the oestrus cycle in postpartum cows. 12th International Congress on Animal Reproduction, The Hague the Netherland, 156-158.
59. Roberts S.J. (1987). Female genital anatomy and embryology. In: Roberts, S.J. (ed) *Veterinary Obstetrics and Genital Diseases*, Published by the author, Woodstock, VT, 1-12.
60. Sasser G. (1993). Early pregnancy detection in domestic ruminants. *Animal Reproduction Meeting, Cattle Fertility Problems*, papers of the conference, Budapest, june 1st-3rd, 121-126.
61. Sawamukai Y. et al. (1992). Changes of ovarian ultrasonographs, milk progesterone profiles and fertility in cows with ovarian follicular cysts showing normal estrous cycle. 12th International Congress on Animal Reproduction, The Hague the Netherland, 159-161.
62. Sprecher D.J., R.L. Nebel and S.S. Whitman (1989). The predictive value, sensitivity and specificity of palpation per rectum and transrectal ultrasonography for the determination of bovine luteal status. *Theriogenology*, vol. 31, no. 6, 1165 – 1172.
63. Szenci O. (1992). Early bovine, porcine and equine pregnancy diagnosis with a battery operated portable ultrasonic scanner. 12th International Congress on Animal Reproduction, The Hague the Netherland, 168-170.
64. Szenci O., M.A.M. Taverne and Bajcsy A. Cs. (1988). Examinations of genital organs (uterus, ovaries) of cattle by two dimensional echograph. Review article, *Magyar allatorvosok lapja*, 43, (7), 423-428.
65. Tainturier D. et al. (1983). Interet de l' echotomographie pour le controle de la reproduction d' un grand troupeau de vaches laitières. *Revue de Medecine Veterinaire*, 134, (7), 419-424.

66. Wideman D., C.G. Dorn and D.C. Kraemer (1989). Sex determination of the bovine fetus using linear array real time ultrasonography. *Theriogenology*, 31:1,272.